



## APPENDICE A: DIAGNOSTICA PATOLOGO-MOLECOLARE

Nell'era delle terapie personalizzate, sta emergendo la consapevolezza dell'importanza di disporre di adeguato materiale biologico per raggiungere sia un'accurata definizione istologica delle neoplasie e sia un completo profilo biomolecolare [1]. Seguendo i criteri stabiliti dall'Organizzazione Mondiale della Salute (WHO), gli istotipi prevalenti di carcinoma del polmone sono rappresentati dal carcinoma squamoso (SQC), l'adenocarcinoma (ADC) ed il carcinoma a piccole cellule (SCC) [2]. L'introduzione di nuovi agenti chemioterapici e di farmaci biologici dimostratisi efficaci in specifiche categorie di NSCLC ha rilevato l'importanza di un'accurata definizione istologica delle neoplasie polmonari [3, 4]. Anche in considerazione dello sviluppo di procedure diagnostiche interventistiche sempre meno invasive, il materiale biologico ottenibile per la tipizzazione della neoplasia è rappresentato generalmente da piccole biopsie o da campioni esclusivamente citologici che ne rendono mandatoria un'accurata ed efficace gestione e manipolazione [5]. In circa il 50-70% dei casi, una definizione di istotipo di un campione citologico o piccola biopsia è raggiungibile su esclusiva base morfologica ed una oculata e circostanziata caratterizzazione immunoistochimica potrebbe inoltre ridurre al 5-10% la diagnosi generica di NSCLC [2]. In questo scenario, esclusivamente in assenza di una chiara differenziazione morfologica, un limitato pannello di anticorpi quali il thyroid transcription factor-1 (TTF-1) e p40 potrebbe favorire rispettivamente una diagnosi di adenocarcinoma o di carcinoma squamoso [6-8]. Anche la Napsina A è un anticorpo frequentemente osservato nell'adenocarcinoma, ed ulteriori anticorpi a favore di una differenziazione squamosa sono rappresentati dalle citocheratine CK5/6 e da p63, anche se quest'ultima può essere espressa da un terzo circa degli adenocarcinomi [9]. In definitiva, in occasione di una diagnosi di carcinoma polmonare in cui non siano soddisfatti i soli criteri morfologici di differenziazione e con la contemporanea necessità di risparmiare il campione per le analisi molecolari, è raccomandabile l'impiego di tecniche istochimiche volte a determinare eventuale mucosecrezione ed immunoistochimiche che comprendano almeno uno, ma non più di due marcatori di differenziazione ghiandolare e squamosa [6]. È opportuno inoltre rammentare che, in caso di caratteri morfologici di differenziazione neuroendocrina, ne è suggerita la dimostrazione mediante caratterizzazione immunoistochimica con anticorpi antisinaptofisina, cromogranina e/o CD56 [2]. L'impiego della caratterizzazione immunofenotipica potrebbe essere di particolare aiuto nei casi in cui si abbia disponibilità di materiale diagnostico esclusivamente sotto forma di campioni citologici da agoaspirazione o di provenienza dalle sierose. In tali occasioni, parallelamente alla possibilità di rilevare l'espressione antigenica di differenti marcatori direttamente sui preparati citologici, l'utilizzo della tecnica del cell block [10] permette la concentrazione e l'inclusione in paraffina del materiale citologico, offrendo la possibilità di uno studio morfofenotipico del tutto sovrapponibile a quello impiegato su campioni tissutali.

Con l'avvento delle più recenti terapie basate su farmaci biologici, sempre maggiore rilievo ha assunto l'appropriata conservazione del materiale biotico o citologico da cui trarre informazioni critiche per il trattamento oncologico personalizzato dei pazienti affetti da carcinoma del polmone. In caso di carcinoma polmonare metastatico, è necessario che ciascun campione diagnostico sia sottoposto alle analisi biomolecolari utili per la determinazione della strategia terapeutica maggiormente efficace. In tutti i casi di NSCLC in stato avanzato di malattia, dopo aver assicurato la diagnosi e definito l'istotipo, il patologo dovrebbe comprovare e riferire circa l'adeguatezza del campione per i test molecolari in termini di percentuale di cellule neoplastiche vitali in esso presenti, nonché individuare il campione diagnostico maggiormente appropriato da indirizzare per i test molecolari. Infatti, gran parte del materiale biologico diagnostico di carcinoma polmonare è rappresentato da campioni tissutali usualmente fissati in formalina ed



inclusi in paraffina, ottimi per l'analisi morfologica ed immunohistochimica, ma in cui l'integrità degli acidi nucleici da sottoporre ad estrazione per i test molecolari può risultare compromessa. In caso di disponibilità ed adeguatezza, sono preferibile per le analisi molecolari i campioni citologici che generalmente sono fissati in soluzioni a base di alcool e pertanto ottimali per la preservazione degli acidi nucleici [11, 12]. Nell'ambito delle alterazioni molecolari da ricercare, prevalentemente nell'istotipo adenocarcinoma e preferenzialmente nei pazienti non fumatori, vi sono le mutazioni attivanti e di resistenza del gene dell'epidermal growth factor receptor (EGFR) contro le quali sono stati sviluppati farmaci inibitori delle tirosin chinasi (TKI) [13, 14], e BRAF [15]. Contestualmente, un campione bioptico o citologico diagnostico di adenocarcinoma o di NSCLC deve essere sottoposto alla ricerca di traslocazione o delezione del gene ALK [16, 17]. La presenza di questa alterazione molecolare può essere agevolmente determinata mediante analisi immunohistochimica e ibridizzazione fluorescente in situ (FISH) che potrà assicurare o meno la presenza di eventuale traslocazione e/o delezione [18, 19]. Anche il riarrangiamento del gene ROS1 in tutti i pazienti affetti da adenocarcinoma metastatico è identificabile mediante immunohistochimica e FISH [20, 21].

Allo stato attuale non esistono farmaci rimborsati in prima linea al di fuori di quelli volti ad inibire i driver molecolari EGFR, ALK, ROS1 e BRAF. Tuttavia, esiste la possibilità di accedere a farmaci per linee successive, o nell'ambito di trials clinici, volti ad inibire nuovi target emergenti nel NSCLC, de novo o come meccanismi di resistenza acquisita, quali MET, RET, NTRK, HER2, KRAS [22]. In quest'ottica, è sempre più raccomandata la valutazione di un pannello genico ampio, possibilmente in next generation sequencing (NGS), per garantire un'analisi completa anche su materiale bioptico limitato [23-25]. Inoltre, sempre più si sta affermando il ruolo della biopsia liquida per la ricerca di mutazioni, laddove per EGFR è considerata uno standard sufficiente alla prescrivibilità degli inibitori tirosinchinasici [26].

Infine, allo scopo di verificare la possibilità di adottare regimi immunoterapici, tutti i campioni bioptici e/o citologici diagnostici di NSCLC in stadio avanzato privi di alterazioni molecolari in un pannello genico ampio, devono essere analizzati per l'espressione della proteina PD-L1 [27, 28]. A tale riguardo, sempre più evidenze stanno emergendo sul ridotto beneficio dell'immunoterapia nei pazienti con PDL1 iperespresso in presenza di un driver molecolare alterato, per cui un ampio pannello genico è sempre raccomandato [29].

In tale scenario, è raccomandato che il patologo sia presente all'interno di un gruppo multidisciplinare integrato, per la gestione ottimale del materiale biologico da trasformare efficacemente nel necessario numero di informazioni morfologiche, fenotipiche e molecolari, indispensabili a soddisfare le richieste che provengono dagli oncologi a beneficio di un trattamento personalizzato dei pazienti affetti da carcinoma polmonare [30].



## RACCOMANDAZIONI PER LA DIAGNOSTICA PATOLOGO-MOLECOLARE

- *Nei pazienti affetti da NSCLC metastatico, laddove non sia raggiunta su base morfologica, la sottotipizzazione in adenocarcinoma e carcinoma squamocellulare deve essere sempre perseguita, anche avvalendosi di un pannello immunoistochimico minimo, in maniera di ridurre al di sotto del 10% le diagnosi generiche di NSCLC e di preservare il campione biologico per le analisi biomolecolari.*

**LIVELLO DI EVIDENZA IV**

**GRADO DI RACCOMANDAZIONE A**

- *Nei pazienti affetti da NSCLC metastatico, la determinazione dello stato mutazionale di EGFR e BRAF V600E e del riarrangiamento di ALK e ROS1 deve essere effettuata in tutti i casi di diagnosi di adenocarcinoma o di NSCLC ed in caso di carcinoma squamoso in pazienti non fumatori.*

**LIVELLO DI EVIDENZA IA**

**GRADO DI RACCOMANDAZIONE A**

- *La determinazione dell'espressione di PD-L1, indipendentemente dalla sottotipizzazione di istotipo, deve essere effettuata in tutti i casi di prima diagnosi di NSCLC in stadio avanzato di malattia, ove possibile, contestualmente ad un ampio pannello genico.*

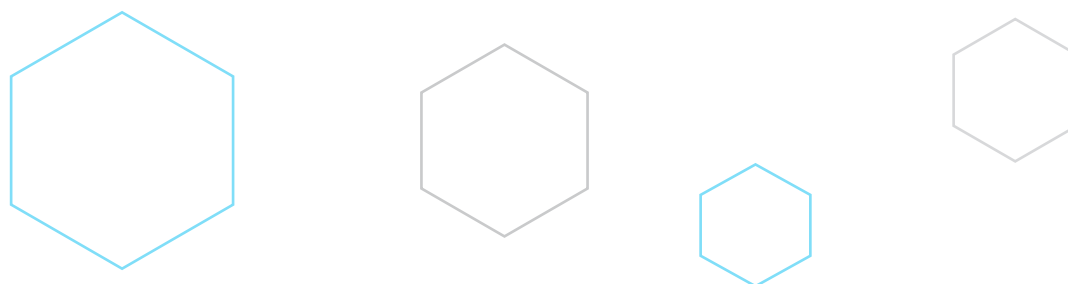
**LIVELLO DI EVIDENZA IA**

**GRADO DI RACCOMANDAZIONE A**

- *Nei pazienti affetti da NSCLC metastatico, la determinazione di un ampio pannello genico volto ad identificare alterazioni di MET, RET, HER2, NTRK, KRAS, è raccomandata nei casi ad istologia adenocarcinoma ed in caso di carcinoma squamoso in pazienti non fumatori. La valutazione di MET è raccomandata anche nell'istologia squamosa e sarcomatoide.*

**LIVELLO DI EVIDENZA III**

**GRADO DI RACCOMANDAZIONE A**






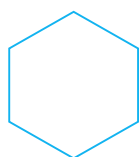
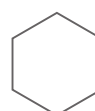
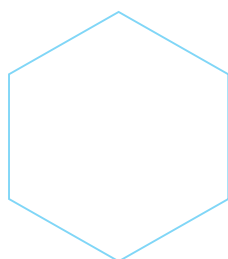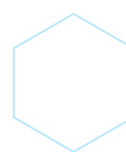
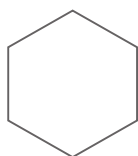
## BIBLIOGRAFIA

---

1. Cagle, P.T. and S. Dacic, Lung cancer and the future of pathology. *Arch Pathol Lab Med*, 2011. **135**(3): p. 293-5.
2. Travis, W.D., et al., The 2015 World Health Organization Classification of Lung Tumors: Impact of Genetic, Clinical and Radiologic Advances Since the 2004 Classification. *J Thorac Oncol*, 2015. **10**(9): p. 1243-1260.
3. Hirsch, F.R., et al., The prognostic and predictive role of histology in advanced non-small cell lung cancer: a literature review. *J Thorac Oncol*, 2008. **3**(12): p. 1468-81.
4. Langer, C.J., et al., The evolving role of histology in the management of advanced non-small-cell lung cancer. *J Clin Oncol*, 2010. **28**(36): p. 5311-20.
5. Travis, W.D., et al., Diagnosis of lung cancer in small biopsies and cytology: implications of the 2011 International Association for the Study of Lung Cancer/American Thoracic Society/European Respiratory Society classification. *Arch Pathol Lab Med*, 2013. **137**(5): p. 668-84.
6. Rossi, G., et al., A reevaluation of the clinical significance of histological subtyping of non--small-cell lung carcinoma: diagnostic algorithms in the era of personalized treatments. *Int J Surg Pathol*, 2009. **17**(3): p. 206-18.
7. Sigel, C.S., et al., Subtyping of non-small cell lung carcinoma: a comparison of small biopsy and cytology specimens. *J Thorac Oncol*, 2011. **6**(11): p. 1849-56.
8. Righi, L., et al., Immunohistochemical subtyping of nonsmall cell lung cancer not otherwise specified in fine-needle aspiration cytology: a retrospective study of 103 cases with surgical correlation. *Cancer*, 2011. **117**(15): p. 3416-23.
9. Mukhopadhyay, S. and A.L. Katzenstein, Subclassification of non-small cell lung carcinomas lacking morphologic differentiation on biopsy specimens: Utility of an immunohistochemical panel containing TTF-1, napsin A, p63, and CK5/6. *Am J Surg Pathol*, 2011. **35**(1): p. 15-25.
10. Saqi, A., The State of Cell Blocks and Ancillary Testing: Past, Present, and Future. *Arch Pathol Lab Med*, 2016. **140**(12): p. 1318-1322.
11. Rekhman, N., et al., Suitability of thoracic cytology for new therapeutic paradigms in non-small cell lung carcinoma: high accuracy of tumor subtyping and feasibility of EGFR and KRAS molecular testing. *J Thorac Oncol*, 2011. **6**(3): p. 451-8.
12. Bozzetti, C., et al., Reliability of EGFR and KRAS mutation analysis on fine-needle aspiration washing in non-small cell lung cancer. *Lung Cancer*, 2013. **80**(1): p. 35-8.
13. Paez, J.G., et al., EGFR mutations in lung cancer: correlation with clinical response to gefitinib therapy. *Science*, 2004. **304**(5676): p. 1497-500.
14. Janne, P.A., et al., AZD9291 in EGFR inhibitor-resistant non-small-cell lung cancer. *N Engl J Med*, 2015. **372**(18): p. 1689-99.
15. Naoki, K., et al., Missense mutations of the BRAF gene in human lung adenocarcinoma. *Cancer Res*, 2002. **62**(23): p. 7001-3.
16. Soda, M., et al., Identification of the transforming EML4-ALK fusion gene in non-small-cell lung cancer. *Nature*, 2007. **448**(7153): p. 561-6.
17. Kwak, E.L., et al., Anaplastic lymphoma kinase inhibition in non-small-cell lung cancer. *N Engl J Med*, 2010. **363**(18): p. 1693-703.
18. Paik, J.H., et al., Screening of anaplastic lymphoma kinase rearrangement by immunohistochemistry in non-small cell lung cancer: correlation with fluorescence in situ hybridization. *J Thorac Oncol*, 2011. **6**(3): p. 466-72.
19. Marchetti, A., et al., ALK rearrangement testing by FISH analysis in non-small-cell lung cancer patients: results of the first italian external quality assurance scheme. *J Thorac Oncol*, 2014. **9**(10): p. 1470-6.
20. Sholl, L.M., et al., ROS1 immunohistochemistry for detection of ROS1-rearranged lung adenocarcinomas. *Am J Surg Pathol*, 2013. **37**(9): p. 1441-9.
21. Shan, L., et al., Detection of ROS1 gene rearrangement in lung adenocarcinoma: comparison of IHC, FISH and real-time RT-PCR. *PLoS One*, 2015. **10**(3): p. e0120422.
22. Peters, S., et al., The Promising Evolution of Targeted Therapeutic Strategies in Cancer. *Cancer Discovery*, 2021. **11**(4): p. 810-814.
23. Frampton, G.M., et al., Development and validation of a clinical cancer genomic profiling test based on massively parallel DNA sequencing. *Nature Biotechnology*, 2013. **31**(11): p. 1023-1031.
24. Malone, E.R., et al., Molecular profiling for precision cancer therapies. *Genome Med*, 2020. **12**(1): p. 8.
25. Comprehensive molecular profiling of lung adenocarcinoma. *Nature*, 2014. **511**(7511): p. 543-50.



26. Mayo-de-Las-Casas, C., et al., Large scale, prospective screening of EGFR mutations in the blood of advanced NSCLC patients to guide treatment decisions. *Ann Oncol*, 2017. **28**(9): p. 2248-2255.
27. Reck, M., et al., Pembrolizumab versus Chemotherapy for PD-L1-Positive Non-Small-Cell Lung Cancer. *N Engl J Med*, 2016. **375**(19): p. 1823-1833.
28. Herbst, R.S., et al., Pembrolizumab versus docetaxel for previously treated, PD-L1-positive, advanced non-small-cell lung cancer (KEYNOTE-010): a randomised controlled trial. *Lancet*, 2016. **387**(10027): p. 1540-50.
29. Mazieres, J., et al., Immune checkpoint inhibitors for patients with advanced lung cancer and oncogenic driver alterations: results from the IMMUNOTARGET registry. *Ann Oncol*, 2019. **30**(8): p. 1321-1328.
30. Hirsch, F.R., et al., The tissue is the issue: personalized medicine for non-small cell lung cancer. *Clin Cancer Res*, 2010. **16**(20): p. 4909-11.





## APPENDICE B: TRATTAMENTO DELLE COMPLICANZE

### SINDROME DELLA VENA CAVA SUPERIORE

La sindrome da compressione della vena cava superiore (SVCS) rappresenta un'urgenza radioterapica solo in casi selezionati, in quanto già nel 1934 Carlson [1] aveva dimostrato che la legatura della vena cava superiore al di sopra dell'azygos determina, negli animali di laboratorio, specie nei cani, lo sviluppo immediato dei segni e sintomi da compressione cavale, senza determinarne il decesso e con una completa e spontanea risoluzione sintomatica in circa 1 settimana per l'apertura di circoli collaterali superficiali. Anche la successiva legatura dell'azygos era in grado di riprodurre la sintomatologia compressiva, ancora spontaneamente risolvibile. Questa evidenza sperimentale rende ragione del miglioramento clinico abbastanza precoce, generalmente attribuito al trattamento radioterapico, mentre evidentemente è riferibile allo sviluppo di circoli venosi collaterali [2]. A supporto di questa ipotesi anche i riscontri radiologici, venografici ed autoptici [3] che dimostrano come, nonostante un miglioramento clinico nell'80% dei pazienti radiotrattati [4], solo raramente si osserva un miglioramento della pervietà della cava superiore. La durata media dall'insorgenza dei sintomi alla diagnosi è di circa 1.5-2 mesi, periodo ampiamente sufficiente allo sviluppo dei circoli collaterali, mentre appare certamente di maggior gravità e vera emergenza radioterapica, la contemporanea compressione della trachea. L'80% dei casi è causato da carcinoma polmonare, e per lo più carcinomi del polmone a piccole cellule (SCLC), il 10-18% da linfoma e il 2-3% da cause benigne come il gozzo. È pertanto indispensabile ottenere una diagnosi cito-istologica di malattia prima di decidere il trattamento ottimale, in quanto una "precipitosa" radioterapia mediastinica può compromettere trattamenti più efficaci e/o rendere difficile una diagnosi precisa al patologo [5], se la biopsia è posposta al trattamento radioterapico. Non è altresì confermata dai dati della letteratura una supposta maggiore pericolosità delle manovre invasive diagnostiche in questi casi, come biopsie, mediastinoscopie. La sopravvivenza media dei pazienti affetti da SVCS, la cui mediana è circa 46 settimane, è legata all'istologia del tumore, che rappresenta pertanto un fattore prognostico più importante della sindrome mediastinica in sé [6]. Comunque, la sopravvivenza a 2 anni è registrata nel 10-20% dei pazienti, giustificando, pertanto terapie aggressive. Appare invece fondamentale un trattamento radioterapico precoce [7, 8] allorché in presenza di sintomatologia da compressione mediastinica in un paziente già trattato per precedente sindrome mediastinica, ed in progressione di malattia, in quanto segno dell'insufficienza dei circoli collaterali presenti. Altra urgenza è la compressione contemporanea di cava superiore e trachea [9].

Va ricordato altresì il ruolo importante delle procedure di radiologia interventistica come il posizionamento di uno stent endocavale [10].

Il trattamento radioterapico va adattato in base all'istologia ed alla stadio di malattia [11]. Il trattamento radioterapico, nel caso di un carcinoma del polmone non a piccole cellule (NSCLC), dovrebbe iniziare a dosi frazioni elevate almeno 3-4 Gy e proseguire in convenzionale fino a 60-70 Gy [5]; invece in caso di SCLC, le indicazioni non si discostano dal trattamento della forma a distribuzione locale o loco-regionale cui si rimanda. Nel 20% dei casi di NSCLC vi è remissione completa dei sintomi, con scomparsa della dispnea, dell'edema facciale e della distensione delle vene del collo e del torace, mentre nel 50% vi è una discreta risposta [4]. I pazienti trattati prima con alte dosi e poi dosi convenzionali hanno riportato una più rapida nonché duratura remissione dei sintomi rispetto a quelli trattati convenzionalmente (70% versus 56%); e la





risposta sintomatica è altresì fattore prognostico significativo per la sopravvivenza ( $p = 0.002$ ). L'associazione di chemio e radioterapia non ha migliorato i risultati come riportato in 2 studi [5, 6].

## RACCOMANDAZIONI

- *In pazienti affetti da carcinoma del polmone non pretrattati con presenza di sindrome da compressione della vena cava superiore è raccomandato l'impiego della chemioterapia poichè il trattamento radioterapico non rappresenta un'urgenza.*

**LIVELLO DI EVIDENZA I**  
**GRADO DI RACCOMANDAZIONE A**

- *In pazienti affetti da carcinoma del polmone già trattati in precedenza per sindrome mediastinica e con presenza di sindrome da compressione della vena cava superiore, il trattamento radioterapico rappresenta un'urgenza oncologica.*

**LIVELLO DI EVIDENZA I**  
**GRADO DI RACCOMANDAZIONE A**

## BIBLIOGRAFIA

1. Carlson HA. Obstruction of the superior vena cava: an experimental study. *Arch Surgery* 1934; 29:669-677.
2. Wilson LD, Detterbeck FC, Yahalom J. Clinical practice. Superior vena cava syndrome with malignant causes. *N Engl J Med* 2007; 356:1862-1869.
3. Ostler PJ, Clarke DP, Watkinson AF, et al. Superior vena cava obstruction: a modern management strategy. *Clin Oncol (R Coll Radiol)* 1997; 9:83-89.
4. Wudel LJ Jr, Nesbitt JC. Superior vena cava syndrome. *Curr Treat Options Oncol* 2001; 2:77-91.
5. Armstrong B, Perez C, Simpson J, et al. Role of irradiation in the management of superior vena cava syndrome. *Int J Radiat Oncol Biol Phys* 1987; 4:531-539.
6. Simpson J, Perez C, Presant C. Superior vena cava syndrome. *Yarbro J, Bornstein R, eds. Oncologic emergencies. New York: Grune & Stratton; 1980, pg. 43-72.*
7. Lanciego C, Pangua C, Chacon JI, et al. Endovascular Stenting as the First Step in the Overall Management of Malignant Superior Vena Cava Syndrome. *Am J Roentgenol* 2009; 193:549-558.
8. Koegelenberg CFN, Bolliger CT, Plekker D, et al. Diagnostic yield and safety of ultrasound-assisted biopsies in superior vena cava syndrome. *Eur Respir J* 2009; 33:1389-1395.
9. Kapadia MR, de Hoyos AL, Blum MG. Acute superior vena cava occlusion after stenting of tracheoesophageal fistula. *Ann Thorac Surg* 2009; 87:1260-1262.
10. Landis BN, Bohanes P, Kohler R. Superior vena cava syndrome. *CMAJ* 2009; 180:355-365.
11. Walji N, Chan AK, Peake DR. Common acute oncological emergencies: diagnosis, investigation and management. *Postgrad Med J* 2008; 84:418-427.



## TERAPIA BRONCOSCOPICA DEL CANCRO DEL POLMONE

La broncoscopia, grazie ai progressi tecnologici che negli ultimi decenni ne hanno enormemente ampliato le potenzialità, è divenuta una metodica essenziale non solo per la diagnosi e la stadiazione del cancro del polmone, ma anche per la terapia delle lesioni neoplastiche localizzate nelle vie aeree centrali. Dal punto di vista terapeutico è opportuno distinguere le indicazioni alla terapia broncoscopica dei tumori in stadio precoce (early cancer) delle vie aeree centrali, in cui il trattamento endoscopico può avere finalità radicali, da quelle delle forme avanzate che provocano stenosi dei grossi bronchi, in cui invece l'intervento broncoscopico ha finalità palliative ed è teso prevalentemente alla ricanalizzazione delle vie aeree e/o alla coagulazione di sedi di sanguinamento.

### TERAPIA BRONCOSCOPICA DELL' "EARLY CANCER" DELLE VIE AEREE CENTRALI CON FINALITÀ RADICALE

Con il termine di "early cancer" delle vie aeree centrali si intende un carcinoma squamoso confinato alla parete del bronco, radiologicamente occulto, con un' estensione superficiale inferiore a 2 cm, senza coinvolgimento linfonodale [1]. Nell'ambito dell'"early cancer" è possibile distinguere il carcinoma in situ (alterazioni neoplastiche limitate alla mucosa con membrana basale intatta) e il carcinoma microinvasivo (sconfinamento del tumore oltre la membrana basale ma non al di là della cartilagine bronchiale). Il carcinoma in situ è classificato dal punto di vista stadiale come Tis, mentre il carcinoma microinvasivo come T1a [2].

La diagnosi dell' "early cancer" delle vie aeree centrali è essenzialmente broncoscopica. Il carcinoma in situ può presentarsi macroscopicamente come un'alterazione aspecifica della mucosa che appare ispessita, irregolare ed arrossata (75% dei casi) o come lesione nodulare localizzata (25%) [3]. Quando l'estensione del carcinoma in situ è inferiore ad un centimetro, la sua identificazione con broncoscopia a luce bianca può risultare difficoltosa. In uno studio di Woolner [4] il carcinoma in situ era identificato con broncoscopia tradizionale a fibre ottiche in meno del 30% dei casi. La resa diagnostica nell'identificazione dell'early cancer delle vie aeree centrali è migliorata con l'avvento della videobroncoscopia che ha consentito di ottenere immagini di qualità superiore con una più accurata definizione dei dettagli. In un lavoro di Chhajer et al [5] la videobroncoscopia ha identificato il 72% delle lesioni precancerose della mucosa bronchiale (displasia e carcinoma in situ). Al fine di migliorare la capacità della broncoscopia nell'identificare lesioni precancerose (displasia) o "early cancer", negli ultimi anni sono state proposte nuove tecnologie per l'acquisizione broncoscopica delle immagini. Tra queste la broncoscopia ad autofluorescenza si è affermata come metodica in grado di offrire una migliore sensibilità nell'individuazione di alterazioni displastiche o del carcinoma in situ. La broncoscopia ad autofluorescenza si basa sulla capacità dei tessuti normali di emettere luce di lunghezza d'onda diversa (fenomeno della fluorescenza) quando illuminati con luce incidente nello spettro del blu o del violetto (380-460 nm). I tessuti patologici, come le lesioni displastiche o neoplastiche, sono invece caratterizzati da una ridotta od assente fluorescenza e quindi possono essere identificati come aree scure o di differente colore. La sensibilità della broncoscopia ad autofluorescenza è superiore a quella della broncoscopia a luce bianca per un fattore variabile da 1,6 a 6 nei diversi lavori della letteratura [5-10]. Deve essere sottolineato come, a fronte di una migliore sensibilità, la broncoscopia ad autofluorescenza sia gravata da una bassa specificità potendosi avere immagini patologiche anche da lesioni non neoplastiche (infiammatorie, iperemiche, granulomatose, fibrotiche). La verifica biptica di una zona di





alterata fluorescenza è quindi sempre necessaria al fine di confermare il sospetto diagnostico. La diagnosi di “early cancer”, oltre alla identificazione della lesione nelle vie aeree, deve essere supportata da una attenta stadiazione volta ad escludere il coinvolgimento linfonodale, le metastasi a distanza e a verificare l’effettiva limitazione del coinvolgimento neoplastico alla parete bronchiale. In tal senso l’ultrasonografia endobronchiale risulta metodica di grande utilità nel valutare la profondità dell’infiltrazione neoplastica e nell’escludere lo sconfinamento della neoplasia al di là delle cartilagini bronchiali [11].

Sebbene il carcinoma in situ possa regredire spontaneamente, studi di follow-up hanno dimostrato una sua persistenza nel 60% dei casi ed una possibilità di progressione verso il carcinoma invasivo in una percentuale di casi variabile dal 20 al 60% [1].

Il trattamento convenzionale dell’“early cancer” è quello chirurgico, risultando la sopravvivenza a 5 anni dopo chirurgia superiore all’80% in pazienti affetti da carcinoma in situ [12]. Anche se le neoplasie in fase precoce delle vie aeree centrali sono di piccole dimensioni, la loro ubicazione richiede comunque, al fine di una resezione radicale, una lobectomia nel 70% dei casi e una bilobectomia o una pneumonectomia nel restante 30% [13]. Deve essere comunque rilevato che la chirurgia presenta diversi limiti nel trattamento dei pazienti con early cancer delle vie aeree centrali. Molti di questi pazienti hanno deficit della funzione respiratoria in quanto affetti da broncopneumopatia cronica ostruttiva oppure perché già sottoposti ad interventi chirurgici per pregressi carcinomi del polmone. Inoltre queste lesioni sono spesso multifocali (19% dei casi) [14] e la comparsa di una seconda localizzazione negli anni successivi è molto frequente (23%) [15].

Per questi motivi sono state proposte modalità di trattamento broncoscopico dell’ “early cancer” con strumenti in grado di distruggere le cellule neoplastiche della mucosa bronchiale risparmiando nel contempo resezioni di parenchima polmonare e quindi preservando la funzione respiratoria.

La terapia broncoscopica dell’“early cancer” si avvale di diverse tecniche che possono essere utilizzate sia in broncoscopia flessibile che in broncoscopia rigida. In particolare, sono state utilizzate: a) la terapia fotodinamica, b) la elettrocoagulazione; c) la laserterapia; d) la crioterapia; e) la brachiterapia.

La terapia fotodinamica [16] si basa sull’impiego di sostanze fotosensibili (es. ematoporfirina) che, iniettate per via sistemica, si accumulano selettivamente nel tessuto neoplastico essendo rapidamente eliminate dai tessuti normali. Queste sostanze sono attivate se illuminate da una luce laser di particolare lunghezza d’onda (630 nm), condotta da una fibra inserita nel canale di lavoro di un broncoscopio, e la reazione fotochimica che ne deriva è in grado di esplicare un’azione citotossica distruggendo il tessuto tumorale. La difficoltà di reperire in Italia il farmaco fotosensibile, rende questa metodica scarsamente praticabile nel nostro Paese. L’elettrocoagulazione [17] si basa sull’uso di corrente elettrica ad alta frequenza che genera calore a seguito della resistenza tissutale. La corrente è trasmessa mediante fibre che, introdotte attraverso un broncoscopio, possono essere utilizzate sia a contatto della lesione che, grazie all’uso di gas conduttori di corrente elettrica (argon plasma), mantenute ad una certa distanza dal tessuto. L’effetto citotossico del calore generato dalla elettrocoagulazione si esplica per una profondità di circa 3 mm, sufficiente a distruggere le cellule di neoplasie



confinare all'epitelio e nel contempo sicura nell'evitare il rischio di perforazione della parete bronchiale.

La laserterapia utilizza ai fini citotossici il calore sviluppato della luce laser (in broncologia il laser più utilizzato è lo Nd-YAG, acronimo di Neomidio:Yttrium-Alluminium-Garnet, in grado di generare una luce di lunghezza d'onda di 1.064 nm). Il laser ha una capacità di penetrazione maggiore rispetto all'elettrocauterio, per cui il suo utilizzo nel trattamento degli "early cancer" deve essere demandato a personale esperto in quanto il rischio di perforare la parete del bronco è elevato [1].

La crioterapia è una tecnica basata sulla distruzione delle cellule neoplastiche ad opera di sonde che generano rapidamente basse temperature congelando il tessuto e provocando necrosi in rapporto alla formazione di cristalli di ghiaccio [15].

La brachiterapia è una forma di radioterapia locoregionale che si effettua applicando per via broncoscopica delle sonde con iridio-192 all'interno del lume bronchiale, in grado di generare alte dosi di radiazioni [15].

Non esistono studi comparativi che confrontino i risultati ottenuti con le diverse metodiche di trattamento broncoscopico dell' "early cancer", per cui l'utilizzo delle varie tecniche è in genere determinato dalla disponibilità di strumenti e dall'esperienza dell'operatore. Dai risultati della letteratura, riportati in Tab.1, si evince che la percentuale di eradicazione completa della neoplasia si ottiene con i diversi trattamenti broncoscopici in una percentuale molto elevata di casi, che varia dal 62% al 100%. Questo valore di risposta completa è valutato a breve termine dal trattamento, in quanto la percentuale di recidive a distanza è riportata con un'incidenza variabile dal 13% al 46%, con una risposta completa a lungo termine del 50%-75% [23].

Affinchè sia proponibile un trattamento broncoscopico dell'"early cancer", la neoplasia deve essere di istotipo squamoso, interamente visibile in broncoscopia e non vi deve essere coinvolgimento linfonodale. Fattori favorevoli che predicono il buon esito della terapia sono le ridotte dimensioni della lesione (< 1 cm per lesioni ad estensione superficiale e < 0,5 cm per neoplasie nodulari).

In uno studio di confronto tra 32 pazienti non candidabili a chirurgia affetti da carcinoma squamoso intraparietale delle grosse vie aeree (T1N0) trattati con terapia broncoscopica (26 con elettrocauterio, 5 con PDT e 1 con laser Nd-YAG) e 32 pazienti con analogo stadio di malattia trattati chirurgicamente, non si sono riscontrate differenze significative nella incidenza di ricorrenze di malattia (16% nel gruppo sottoposto a terapia broncoscopica e 12,5% nel gruppo chirurgico), nella sopravvivenza e nella mortalità per cancro (28% in entrambi i gruppi) [26]. Le spese totali per la gestione dei pazienti sono state significativamente inferiori nel gruppo sottoposto a terapia broncoscopica (209.492 euro) nei confronti dei pazienti trattati con chirurgia (724.403 euro).

In conclusione, si può affermare che la terapia broncoscopica del carcinoma squamocellulare delle vie aeree centrali in fase "early" (carcinoma in situ, carcinoma microinvasivo), costituisce una valida alternativa al trattamento chirurgico, specie nei pazienti con lesioni a limiti ben definiti e di estensione inferiore al centimetro e nei soggetti che non siano candidati ottimali alla chirurgia per presenza di comorbidità o altri fattori di rischio. Una accurata stadiazione volta



ad escludere l'interessamento della cartilagine e della muscolatura della parete bronchiale (ecografia endobronchiale) ed il coinvolgimento linfonodale è un presupposto essenziale per candidare i pazienti a tale trattamento. Sebbene la terapia fotodinamica sia la metodica per la quale esiste maggiore esperienza, il confronto tra i risultati ottenuti con i diversi studi non sembra far apprezzare differenze di risultato tra le varie metodiche broncoscopiche. In particolare vi sono elementi per ritenere l'elettrocoagulazione la metodica maggiormente sicura e con il migliore rapporto costo/efficacia, anche in considerazione della disponibilità di strumenti nella realtà italiana dove la terapia fotodinamica non è attuata per la difficoltà di reperimento del farmaco.

**TABELLA 1.** Risultati ottenuti nel trattamento dell'"early cancer" delle vie aeree centrali con diverse tecniche di terapia broncoscopica

Autore	Metodo	N. pz	Risposta
Hayata Y (18)	PDT	123	CR 93% se < 1 cm CR 45% se > 1 cm
Grosjean P (19)	PDT	12	CR 81%
Cortese D (20)	PDT	58	CR 84%
Patelli M (21)	PDT	26	CR 62%
Kato H (22)	PDT	35	CR 84,6%
Mathur PN (23) (metanalisi)	PDT	145	CR 86% CR 95% se < 1 cm CR 46% se ≥ 2 cm
Van Boxem TJ (24)	Elettrocauterio	13	CR 80%
Vonk Noordegraaf A (25)	Elettrocauterio	32	CR 97%
Pasic A (26)	Elettrocauterio	32	CR 84%
Deygas N (14)	Crioterapia	35	CR 91%
Perol M (27)	Brachiterapia	19	CR 83%
Marsiglia H (28)	Brachiterapia	34	CR 85%
Cavaliere S (29)	Laser Nd-YAG	22	CR 100%

CR=Risposta completa



## RACCOMANDAZIONI

- *Per i pazienti con carcinoma squamocellulare delle vie aeree centrali in fase "early" (carcinoma in situ, carcinoma microinvasivo) che non siano candidati al trattamento chirurgico, la terapia broncoscopica con intenti radicali deve essere considerata.*

**LIVELLO DI EVIDENZA III**

**GRADO DI RACCOMANDAZIONE B**

- *Per i pazienti con carcinoma squamocellulare delle vie aeree centrali in fase "early" (carcinoma in situ, carcinoma microinvasivo) candidati a terapia broncoscopica, è indispensabile una accurata stadiazione volta ad escludere lo sconfinamento della neoplasia alle cartilagini e alla muscolatura bronchiale, preferibilmente con ecografia transbronchiale.*

**LIVELLO DI EVIDENZA III**

**GRADO DI RACCOMANDAZIONE B**

- *Per i pazienti con carcinoma squamocellulare delle vie aeree centrali in fase "early" (carcinoma in situ, carcinoma microinvasivo) candidati a trattamento broncoscopico, l'impiego della terapia fotodinamica, della elettrocoagulazione, della crioterapia e della brachiterapia può essere considerato con pari attesa di efficacia.*

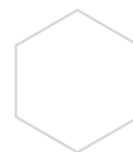
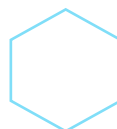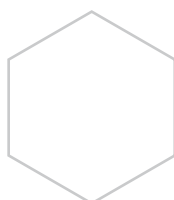
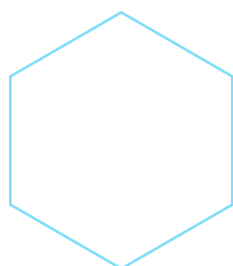
**LIVELLO DI EVIDENZA III**

**GRADO DI RACCOMANDAZIONE B**

- *Per i pazienti con carcinoma squamocellulare delle vie aeree centrali in fase "early" (carcinoma in situ, carcinoma microinvasivo) candidati a trattamento broncoscopico, l'impiego del laser Nd-YAG, in considerazione del rischio di perforazione della parete bronchiale, deve essere considerato con cautela.*

**LIVELLO DI EVIDENZA IV**

**GRADO DI RACCOMANDAZIONE C**





## **TERAPIA BRONCOSCOPICA PALLIATIVA DEL CANCRO DELLE VIE AEREE CENTRALI IN FASE AVANZATA**

Si stima che il 30-40% dei pazienti affetti da cancro del polmone sviluppi, al momento della diagnosi o durante la storia clinica della malattia, una ostruzione delle vie aeree centrali [30]. Tale ostruzione può essere conseguente alla crescita del tumore all'interno della trachea o dei grossi bronchi oppure ad una compressione ab estrinseco dei vettori bronchiali ad opera di masse a localizzazione polmonare o mediastinica. I sintomi conseguenti possono essere dispnea, polmoniti post-ostruttive da ristagno di secrezioni ed emottisi e possono alterare in maniera importante la qualità di vita e il performance status e, conseguentemente, rendere difficile la conduzione delle terapie oncologiche convenzionali. Nei casi più severi, i sintomi conseguenti all'ostruzione delle grosse vie aeree possono mettere a rischio la vita del paziente ed essere di per sé causa di morte, influenzando quindi la sopravvivenza.

Le metodiche di broncoscopia terapeutica sono in grado di ripristinare la pervietà delle vie aeree a fini palliativi e sono indicate in tutti quei casi non candidati ad intervento chirurgico, in cui vi sia un'ostruzione a livello della trachea e/o dei bronchi principali, oppure nei soggetti con ostruzione di un bronco lobare quando la riapertura dello stesso sia indicata dal punto di vista clinico (es. nei casi di polmonite postostruttiva, per il drenaggio delle secrezioni). Presupposto essenziale per l'attuazione della terapia disostruttiva broncoscopica è che le vie aeree distali all'ostruzione siano pervie e che quindi sia possibile ripristinare la ventilazione del parenchima polmonare, mentre per contro non è indicata la disostruzione di un grosso bronco se la neoplasia infila ed occlude i vettori bronchiali più periferici rendendo quindi privo di efficacia l'intervento di ricanalizzazione [31].

La scelta della metodica terapeutica da applicare per la disostruzione delle vie aeree centrali dipende essenzialmente da tre fattori:

1) la necessità di ottenere un effetto immediato sui sintomi; 2) il tipo di stenosi; 3) l'esperienza dell'operatore e la disponibilità locale di strumenti.

Le tecniche di terapia broncoscopica attuabili al fine di ricanalizzare le vie aeree possono essere distinte in metodiche ad effetto immediato ed in metodiche ad effetto ritardato [17]. Le metodiche ad effetto immediato si avvalgono di strumenti in grado di rimuovere rapidamente il tessuto neofornato endobronchiale e di ripristinare immediatamente la canalizzazione tracheobronchiale. Possono essere classificate come metodiche ad effetto immediato la resezione meccanica (rimozione del tessuto neofornato endobronchiale con l'utilizzo del broncoscopio rigido, delle pinze biottiche e dell'aspiratore), la laserterapia (utilizzo della luce laser per coagulare o distruggere, tramite la generazione di calore, il tessuto tumorale) e l'elettrocoagulazione (il calore in grado di coagulare o necrotizzare il tumore è ottenuto dal passaggio di corrente elettrica dalle sonde al tessuto) [17]. Sia il laser che l'elettrocoagulazione possono essere utilizzati in associazione alla resezione meccanica, sfruttando la capacità coagulativa che questi strumenti posseggono quando impiegati a basse potenze per devascularizzare il tessuto tumorale che viene poi rimosso con la punta del broncoscopio rigido, riducendosi così il rischio di sanguinamento. Il laser neomidio-YAG è lo strumento più largamente utilizzato per questo tipo di trattamento, definito come "terapia broncoscopica laser-assistita" [29,30,32-35]. L'elettrocauterio, sebbene abbia un effetto più superficiale e richieda tempi maggiori per la necrosi del tessuto, può essere utilizzato con le stesse modalità del laser offrendo il vantaggio di un minor costo [36,37]. L'impiego di tecniche a rapido effetto disostruente è imperativo quando sono presenti sintomi severi in grado di mettere in pericolo la vita del paziente, come in caso di dispnea critica con rischio di soffocamento o di emottisi massiva.



Le metodiche di disostruzione bronchiale ad azione ritardata sono la crioterapia e la terapia fotodinamica. La crioterapia si basa sull'effetto citotossico delle basse temperature in grado di generare cristalli di ghiaccio all'interno delle cellule. L'effetto citocida è associato ad alterazioni vascolari per cui, ad una iniziale vasocostrizione fa seguito una vasodilatazione e la formazione di trombi all'interno dei vasi da 6 a 12 ore dopo il trattamento [16]. La necrosi non emorragica del tessuto tumorale si ha 8-15 giorni dopo la procedura che ha il vantaggio di risparmiare le strutture normali della parete bronchiale in quanto la cartilagine, scarsamente vascolarizzata, appare crioresistente [38].

La terapia fotodinamica, il cui meccanismo d'azione è stato descritto nel paragrafo sul trattamento dell'"early cancer", pur avendo dimostrato una buona capacità di ripristinare la canalizzazione delle vie aeree centrali ostruite da neoplasia [39], è scarsamente utilizzata in questo contesto clinico.

Il secondo fattore che influenza la scelta del trattamento broncoscopico di una neoplasia ostruente le vie aeree è il tipo di stenosi. Le stenosi neoplastiche tracheobronchiali possono essere sostenute esclusivamente da tessuto proliferato nel lume delle vie aeree, essere determinate da infiltrazione della parete o da compressione da parte di masse peribronchiali oppure presentarsi con un aspetto misto, in cui la proliferazione endoluminale di tessuto coesiste con la infiltrazione della parete e/o con la compressione ab estrinseco. Le metodiche in grado di distruggere il tumore (laser, elettrocauterio, crioterapia) trovano indicazione quando è presente tessuto esofitico all'interno del bronco, ma non possono essere impiegate quando la stenosi è legata alla infiltrazione o alla compressione della parete. In questi casi è necessario ricorrere all'uso delle protesi. Le protesi sono dispositivi atti a stabilizzare e mantenere la pervietà della trachea e/o dei bronchi ed il loro posizionamento è indicato nelle stenosi compressive, nei casi in cui dopo terapia disostruente persista una stenosi superiore al 50% del lume bronchiale o nei casi in cui, dopo trattamento disostruttivo, vi sia una rapida tendenza alla recidiva della stenosi [17].

Esistono in commercio diversi tipi di protesi che fondamentalmente possono dividersi, in base al materiale da cui sono costituite, in siliconiche e metalliche. Le protesi siliconiche, introdotte da JF Dumon nel 1990 [40], sono quelle maggiormente utilizzate e sono costituite da un cilindro di silicone al cui esterno sono presenti dei pedicelli che ne permettono l'ancoraggio alla parete della trachea e/o dei bronchi. Sono disponibili in diverse lunghezze e diametri in rapporto alla sede in cui devono essere posizionate. Le protesi al silicone, che presentano il vantaggio di poter essere rimosse anche dopo molto tempo dalla loro inserzione, richiedono per il loro posizionamento l'utilizzo del broncoscopio rigido. Lo svantaggio principale delle protesi al silicone è quello di non adattarsi in maniera ottimale alle stenosi non rettilinee o di calibro non uniforme. Le protesi metalliche maggiormente utilizzate (Ultraflex, Boston Scientific) sono costituite da una maglia di nitinol e possono essere ricoperte da una sottile membrana polimerica che impedisce la crescita del tumore attraverso le maglie stesse. Queste protesi, autoespandibili, possono essere inserite anche con un broncoscopio flessibile e presentano il vantaggio di adattarsi meglio a stenosi non rettilinee. Per contro, una volta posizionate, la loro rimozione non è agevole e, nel lungo termine dopo il posizionamento, può risultare addirittura impossibile.

Nei casi in cui sia coinvolta la carina tracheale, l'angolo tracheobronchiale od entrambi i bronchi principali, sono disponibili le protesi cosiddette ad "Y" formate da un braccio tracheale di lunghezza variabile e da due bracci di minor diametro per il bronco principale destro e sinistro.

Il terzo fattore coinvolto nella scelta del tipo di trattamento broncoscopico da effettuare per la disostruzione delle vie aeree centrali è legato all'esperienza dell'operatore e alla disponibilità locale





di strumenti. Sebbene alcune trattamenti possano essere effettuati con l'utilizzo del broncoscopio flessibile, l'impiego del broncoscopio rigido offre indubbi vantaggi legati non solo alla possibilità di utilizzare presidi come le protesi siliconiche o le metodiche di resezione meccanica, ma anche relativi alla possibilità di controllare con maggior sicurezza possibili complicanze come il sanguinamento e l'insufficienza respiratoria.

L'efficacia della terapia broncoscopica di disostruzione nelle neoplasie delle vie aeree centrali è provata da numerosi lavori che dimostrano un significativo miglioramento della funzione respiratoria e della qualità di vita, con riduzione della sintomatologia in una percentuale di casi che varia dal 75% al 96% [17,29,41,42,43].

Il trattamento broncoscopico del cancro del polmone dovrebbe essere considerato non una terapia delle fasi avanzate di malattia ma una terapia delle localizzazioni delle vie aeree centrali, da applicare il più precocemente possibile, non in alternativa ma in stretta integrazione con i trattamenti oncologici convenzionali. Nel caso di pazienti fortemente sintomatici o con una ostruzione delle vie aeree centrali superiore al 50%, il trattamento broncoscopico dovrebbe essere considerato in prima istanza consentendo un miglioramento della sintomatologia ed una migliore possibilità di aderire ai programmi di chemio e/o radioterapia. Nei casi in cui la sintomatologia non sia severa e la riduzione del lume delle vie aeree sia inferiore al 50%, il trattamento broncoscopico potrebbe invece essere effettuato a completamento dei cicli di chemio e/o radioterapia [44].

## RACCOMANDAZIONI

- *Il trattamento broncoscopico del cancro del polmone delle vie aeree centrali (trachea e bronchi principali) è indicato, nei pazienti non chirurgici, come intervento di prima scelta nei pazienti con sintomi severi legati alla localizzazione del tumore nelle vie aeree (dispnea e/o emottisi) e/o nei casi in cui la riduzione del lume sia superiore al 50%.*

**LIVELLO DI EVIDENZA IIIB**

**GRADO DI RACCOMANDAZIONE B**

- *Il trattamento broncoscopico del cancro del polmone localizzato ai bronchi lobari è indicato, nei pazienti non chirurgici, nei casi in cui l'ostruzione determini problemi clinici rilevanti (polmoniti post-ostruttive).*

**LIVELLO DI EVIDENZA IV**

**GRADO DI RACCOMANDAZIONE C**

- *Il trattamento endoscopico del cancro del polmone localizzato alle vie aeree centrali è indicato, nei pazienti non chirurgici, ad integrazione e completamento dei trattamenti oncologici tradizionali quando non vi siano sintomi severi conseguenti all'ostruzione delle vie aeree e/o quando la riduzione del lume .*

**LIVELLO DI EVIDENZA III**

**GRADO DI RACCOMANDAZIONE B**



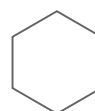
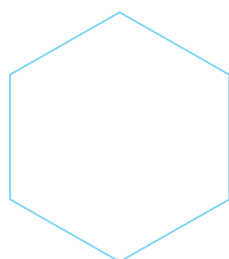
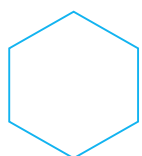
## BIBLIOGRAFIA

---

1. Kennedy TC, McWilliams A, Edell E et al. Bronchial intraepithelial neoplasia/early central airways lung cancer. ACCP Evidence-based clinical practice guidelines (2nd edition). *Chest* 2007; 132: 221s-233s
2. Goldstraw P. 7th edition of TNM for lung and pleural tumours. In Goldstraw P ed. "IASLC. Staging manual in thoracic oncology". Rx Press, Florida, USA, 2009; chapter 4
3. Lam S, Shibuya H. Early diagnosis of lung cancer. *Clinics Chest Medicine* 1999; 20: 53-61
4. Woolner LB. Pathology of cancer detected cytologically. In: National Cancer Institute Co-operative Early Lung Cancer Group: Atlas of Early Lung Cancer. Igaku-Shoin, Tokio, 1983: 107-121
5. Chhajed PN, Shibuya K, Hoshino H et al. A comparison of video and autofluorescence bronchoscopy in patients at high risk of lung cancer. *Eur Respir J* 2005; 25: 951-955
6. Lam S, MacAulay C, Hung J et al. Detection of dysplasia and carcinoma in situ by a lung imaging fluorescence endoscope device. *J Thorac Cardiovasc Surg* 1993; 105: 1035-1040
7. Lam S, Kennedy TC, Unger M et al. Localization of bronchial intraepithelial neoplastic lesions by fluorescence bronchoscopy. *Chest* 1998; 113: 696-702
8. Hirsh FR, Prindville SA, Miller YE et al. Fluorescence versus white-light bronchoscopy for detection of preneoplastic lesions: a randomized study. *J Natl Cancer Inst* 2001; 93: 1385-1391
9. Shibuya K, Fusjisawa T, Hoshino H et al. Fluorescence bronchoscopy in the detection of preinvasive bronchial lesions in patients with sputum cytology suspicious or positive for malignancy. *Lung Cancer* 2001; 32: 19-25
10. Haussinger K, Becker H, Stanzel F et al. Autofluorescence bronchoscopy with white light bronchoscopy compared with white light bronchoscopy alone for the detection of precancerous lesions: a European randomised controlled multicentre trial. *Thorax* 2005; 60: 496-503
11. Miyazu Y, Miyazawa T, Kurimoto N et al. Endobronchial ultrasonography in the assessment of centrally located early-stage lung cancer before photodynamic therapy. *Am J Respir Crit Care Med* 2002; 165: 832-837
12. Koike T, Terashima M, Takizawa T et al. Surgical results for centrally located early stage lung cancer. *Ann Thorac Surg* 2000; 70: 1176-1179
13. Cortese DA, Pairolero PC, Bergstrahl EJ et al. Roentgenographically occult lung cancer: a ten-year experience. *J Thorac Cardiovasc Surg* 1983; 86: 373-380
14. Deygas N, Froudarakis M, Ozenne G et al. Cryotherapy in early superficial bronchogenic carcinoma
15. Johnson B. Second lung cancers in patients after treatment for an initial lung cancer. *J Natl Cancer Inst* 1998; 90: 1335-1345
16. Vergnon JM, Huber RM, Moghissi K. Place of cryotherapy, brachytherapy and photodynamic therapy in therapeutic bronchoscopy of lung cancers. *Eur Respir J* 2006; 28: 200-218
17. Bolliger CT, Sutudja TG, Strausz J et al. Therapeutic bronchoscopy with immediate effect: laser, electrocautery, argon plasma coagulation and stent. *Eur Respir J* 2006; 27: 1258-1271
18. Hayata Y, Kato H, Furuse K et al. Photodynamic therapy of 169 early stage cancers of the lung and oesophagus: A Japanese multicentre study. *Laser Med Sci* 1996; 11: 255-259
19. Grosjean P, Savary JF, Mizeret J et al. Photodynamic therapy for cancer of the upper aerodigestive tract using tetra(m-hydroxyphenyl) chlorin. *J Clin Laser Med Surg* 1996; 14: 281-287
20. Cortese D, Edell E, Kinsey J. Photodynamic therapy for early stage squamous cell carcinoma of the lung. *Mayo Clin Proc* 1997; 72: 595-692
21. Patelli M, Lazzari Agli L, Poletti V. Photodynamic laser therapy for the treatment of early-stage bronchogenic carcinoma. *Monaldi Arch Chest Dis* 1999; 54: 315-318
22. Kato H, Furukawa K, Sato M et al. Phase II clinical study of photodynamic therapy using mono-L-aspartyl chlorine and diode laser for early superficial squamous cell carcinoma of the lung. *Lung Cancer* 2003; 42: 103-111
23. Mathur PN, Edell E, Sutudja TG et al. Treatment of early stage non small cell lung cancer. *Chest* 2003; 123: 176s-180s
24. Van Boxem TJ, Venmans BJ, Schramel FM et al. Radiographically occult lung cancer treated with fiberoptic bronchoscopy electrocautery: a pilot study of a simple and inexpensive technique. *Eur Respir J* 1998; 11: 169-172



25. Vonk Noordegraaf A, Postmus PE, Sutedia TG. Bronchoscopic treatment of patients with intraluminal microinvasive radiographically occult lung cancer not eligible for surgical resection: a follow-up study. *Lung Cancer* 2003; 39: 49-53
26. Pasic A, Brokx HAP, Vonk Noordegraaf AV et al. Cost-effectiveness of early intervention: comparison between intraluminal bronchoscopic treatment and surgical resection for T1N0 lung cancer patients. *Respiration* 2004; 71: 391-396
27. Perol M, Caliandro R, Pommier P et al. Curative irradiation of limited endobronchial carcinomas with high dose brachytherapy: results of a pilot study. *Chest* 1997; 111: 1417-1423
28. Marsiglia H, Baldeyrou P, Lartigau E et al. High-dose-rate brachytherapy as sole modality for early-stage endobronchial carcinoma. *Int J Radiat Oncol Biol Phys* 2000; 47: 655-672
29. Cavaliere S, Foccoli P, Toninelli C et al. Nd-YAG laser therapy in lung cancer: an 11-year experience with 2,253 applications in 1,585 patients. *J Bronchol* 1994; 1: 105-111
30. Parkin DM, Pisani P, Ferlay J. Global cancer statistics. *CA Cancer J Clin* 1999; 49: 33-64
31. Dumon JF, Shapshay S, Bourcereau J et al. Principles for safety in application of neodymium-YAG laser in bronchology. *Chest* 1984; 86: 163-168
32. Dumon JF, Rebound E, Garbe L et al. Treatment of tracheobronchial lesions by laser photoresection. *Chest* 1982; 81: 278-284
33. Unger M. Bronchoscopic utilization of the Nd:YAG laser for obstructing lesions of the trachea and bronchi. *Surg Clin North Am* 1984; 64: 931-938
34. Cavaliere S, Dumon JF. Laser bronchoscopy. In: Bolliger CT, Mathur PN, eds. *Interventional Bronchoscopy*. Karger, Basel 2000; pp.108-109
35. Lee P, Kupeli E, Mehta AC. Therapeutic bronchoscopy in lung cancer. Laser therapy, electrocautery, brachytherapy, stents and photodynamic therapy. *Clin Chest Med* 2002; 23: 241-256
36. Van Boxem T, Muller M, Venmans B et al. Nd-YAG laser vs bronchoscopic electrocautery for palliation of symptomatic airway obstruction. A cost-effectiveness study. *Chest* 1999; 116: 1108-1112
37. Coulter TD, Mehta AC. The heat is on: impact of endobronchial electrosurgery on the need for Nd-YAG laser photoresection. *Chest* 2000; 118: 516-521
38. Eichler B, Savy FP, Melloni B et al. Tumoral tracheobronchial desobstruction by cryotherapy using flexible catheter. *Press Med* 1988; 17: 2138-2139
39. Moghissi K, Dixon K, Stringer MR et al. The place of bronchoscopic photodynamic therapy in advanced unresectable lung cancer: experience with 100 cases. *Eur J Cardiothorac Surg* 1999; 15: 1-6
40. Dumon JF. A dedicated tracheobronchial stent. *Chest* 1990; 97: 328-322
41. Kvale PA, Selecky PA, Prakash UBS. Palliative care in lung cancer. *ACCP Evidence-Based Clinical Practice Guidelines (2nd Edition)*. *Chest* 2007; 132:368s-403s
42. Beamis JF Jr. Interventional pulmonology techniques for treating malignant large airway obstruction: an update. *Opin Pulm Med* 2005; 11: 292-295
43. Santos RS, Raftopoulos Y, Keenan RJ et al. Bronchoscopic palliation of primary lung cancer: single or multimodality therapy? *Surg Endosc* 2004; 18: 931-936
44. Bolliger CT. Multimodality treatment of advanced pulmonary malignancy. In: Bolliger CT, Mathur PN (eds). *Interventional Bronchoscopy*. Karger, Basel 2000; pp.187-196





## TRATTAMENTO DEI VERSAMENTI PLEURICI

La presenza di versamento pleurico (VP) maligno è una complicanza comune negli stadi avanzati di varie neoplasie e presenta una incidenza annuale stimata negli Stati Uniti di circa 150.000 pazienti [1]. In pazienti con tumore del polmone primitivo, il VP si riscontra dal 7% al 15% [2-4]. Sino a qualche anno fa la presenza del VP maligno associato ad una neoplasia polmonare veniva classificata come T4 (stadio IIIB). In una recente analisi del database della IASLC (5) è stata riportata una sopravvivenza media di 488 pazienti con VP maligno comparata con altri cT4M0 di 8 mesi vs 13 mesi; il tasso di sopravvivenza a 5 anni è risultato del 2% per i pazienti con VP maligno vs il 15% delle altre categorie cT4M0. Sulla scorta di tali evidenze, la classificazione del VP maligno è stata riclassificata dalla categoria T4 alla nuova categoria M1a.

Il sintomo di esordio più comune nei pazienti con VP è la dispnea che è presente in oltre il 50% dei pazienti. Altri sintomi causati dal VP sono l'ortopnea, la tosse, ed il dolore toracico. Il meccanismo della dispnea in presenza di VP non è chiaro ma di certo alcuni fattori meccanici che influenzano la meccanica della parete toracica, la depressione del diaframma omolaterale, del mediastino, dello spazio pleurico e del polmone stesso possono contribuire all'insorgenza della dispnea [1,6,7]. La palliazione di un VP ha come fine il miglioramento della dispnea e della difficoltà respiratoria: tale risultato dipende dall'assenza dei sintomi nel lungo periodo e ciò è strettamente legato all'assenza del riformarsi del VP. E' importante comunque ricordare che le cause di dispnea in pazienti con neoplasia polmonare sono multiple (p.es., presenza di linfangite neoplastica) ed il drenaggio di un VP può anche non portare ad un adeguato miglioramento della dispnea.

Attualmente, nei paziente con VP maligno, viene esclusa la possibilità di una chirurgia estesa. La chirurgia svolge invece un importante ruolo per il trattamento palliativo che include, secondo un ordine di praticità, una o più delle seguenti tecniche 1) toracentesi; 2) posizionamento di drenaggio pleurico; 3) pleurodesi (medica - slurry o poudrage attraverso il drenaggio; chirurgica - talcaggio pleurico mediante video-toracosopia); 4) drenaggio toracico a lungo termine; 5) shunt pleuro-peritoneale.

La toracentesi è una procedura diagnostica efficace sia nel determinare l'eziologia che nel migliorare il quadro sintomatico (dispnea). Il riscontro di cellule tumorali nel liquido pleurico in un paziente con VP associato a tumore del polmone consentirà di stadiare il paziente in stadio IV (M1a PI dissem) [5]. In questo caso il paziente sarà candidato a talcaggio pleurico. Va tuttavia ricordato che esiste un'ampia variabilità nella resa diagnostica della citologia del liquido pleurico attestandosi su valori oscillanti dal 62% al 90% [8,9].

In alcuni pazienti le ripetute toracentesi in anestesia locale possono essere un sufficiente strumento terapeutico sebbene determinino un aumento del rischio di pneumotorace, versamenti oculati ed empiema e possono creare discomfort nel paziente. Il volume di liquido rimosso con la toracentesi iniziale non dovrebbe essere superiore a 1-1.5 litri. Il drenaggio di un quantitativo maggiore di liquido pleurico potrebbe essere associato ad edema polmonare da riespansione soprattutto se coesiste un'ostruzione bronchiale [1]. La toracentesi ripetuta è una opzione terapeutica per quei pazienti con scarso performance status ed una breve aspettativa di vita.



Il posizionamento di un piccolo drenaggio pleurico, che viene eseguito in anestesia locale, può essere considerato un'alternativa alla toracentesi sia per fini terapeutici che diagnostici. Il drenaggio pleurico consentirà la fuoriuscita del liquido pleurico, e quindi un miglioramento della sintomatologia, e, nel contempo, la possibilità di accertare la presenza di una neoplasia M1a che potrà essere trattata con talcaggio pleurico in video toracosopia.

In casi particolari di VP maligno (paziente con scadute condizioni generali e non candidabile ad intervento chirurgico di talcaggio pleurico) è possibile eseguire una pleurodesi chimica tramite il drenaggio pleurico stesso (slurry). La percentuale di successo di tale trattamento è comunque dell'ordine del 60%-90%. L'instillazione di chemioterapici o di altri agenti chimici nel cavo pleurico attraverso il drenaggio pleurico ai fini del raggiungimento della pleurodesi era una procedura in voga nei decenni passati ma non più utilizzata su ampia scala per la ridotta percentuale di successo.

Il talcaggio pleurico è la procedura terapeutica chirurgica più comunemente utilizzata e più efficace per il trattamento del VP maligno. Per tale procedura viene usato il talco privo di asbesto. Il metodo di somministrazione intrapleurica più comune è il "talc poudrage" che si esegue sotto visione toracoscopica. La tecnica consiste nel drenaggio completo del liquido pleurico, completo collasso del parenchima polmonare seguito dall'insufflazione sulla superficie pleurica parietale e viscerale di talco (da 4gr a 8gr). Uno o due drenaggi pleurici sono quindi posizionati per l'aspirazione a cui consegue la riespansione polmonare. Il tasso globale di successo (risposta completa e parziale) per il talcaggio pleurico è > 90% (range 88%-100%) [10,11-13]. Un'ampia revisione sistemica del Cochrane Database Systemic Review (14) eseguita su 1499 pazienti ha evidenziato come il talco sia l'agente sclerosante più efficace per la pleurodesi. Il rischio relativo di morte era del 1.19 (95% CI, 0.08 - 1.77) per il talco paragonato alla bleomicina, tetraciclina, e tubo di drenaggio [14]. Rimane aperto il dibattito sul rischio di insufficienza respiratoria dopo talcaggio e sulla differenza dei risultati e delle complicanze tra talc slurry e talc poudrage.

Il talcaggio pleurico non è scevro da complicanze. Gli effetti avversi più comunemente riportati sono il dolore e la febbre [10]. L'instillazione intrapleurica di agenti sclerosanti è associata a torocoalgia e discomfort in oltre il 40% dei pazienti [15,16].

Il posizionamento di un drenaggio pleurico a lunga permanenza è una delle opzioni per il drenaggio a lungo termine del VP [17-19]. Questa tecnica è efficace nel controllare VP recidivi e sintomatici in pazienti selezionati. Dopo il posizionamento del catetere sotto guida TAC o fluoroscopia, il paziente viene istruito come drenare il liquido dal sacchetto di raccolta.

Il posizionamento di uno shunt pleuro-peritoneale è un tecnica alternativa al trattamento del VP maligno refrattario alla pleurodesi chimica (sia medica che chirurgica) [20-22] di cui possono beneficiare anche pazienti con polmone intrappolato associato a carcinosi pleurica viscerale. Il sistema di shunt è costituito da una camera valvolata contenente due valvole unidirezionali con due cateteri fenestrati pleurico e peritoneale connessi ad esse. Il posizionamento dello shunt avviene mediante toracosopia o minitoracotomia. Il sistema viene attivato manualmente mediante pressione sulla valvola; in molti casi il sistema non è efficace per la mancata capacità da parte del paziente di esercitare sulla valvola, per oltre 100 volte al giorno, la pressione necessaria per vincere la pressione positiva peritoneale. Tale tecnica è gravata tuttavia dal rischio di numerose complicanze (occlusione, erosione cutanea, infezione, etc). La presenza di infezione pleurica, di loculazioni pleuriche multiple e l'incapacità di comprimere la camera valvolata rappresentano le controindicazioni all'uso di questo dispositivo.



In alcuni rari casi, i pazienti con dispnea dovuta a VP multiloculato resistenti al trattamento con semplice posizionamento di drenaggio pleurico, l'instillazione intrapleurica di un agente fibrinolitico è stata più volte raccomandata [23-25]. Tale procedura migliora il drenaggio di liquido pleurico, il risultato radiologico e la palliazione dei sintomi.

Il trattamento di scelta per il VP dovuto a tumore del polmone a piccole cellule è la chemioterapia sistemica. Molti pazienti rispondono al trattamento chemioterapico con la risoluzione della dispnea e del VP. Il ruolo della radioterapia è molto limitato. Se il versamento pleurico è determinato da adenopatie mediastiniche, come nel linfoma, la radioterapia mediastinica può risultare la strategia terapeutica adeguata. La chemioterapia endovenosa associata a quella intrapleurica e la radioterapia polmonare sono stati utilizzate per il trattamento del VP maligno [26].

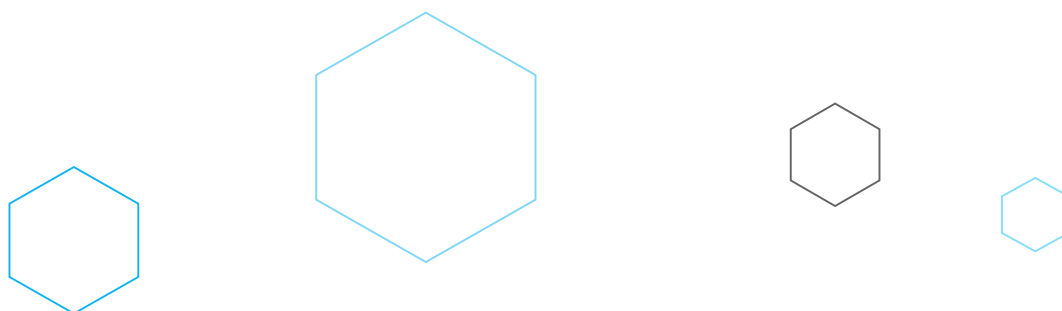
Il VP paramaligno è un VP non direttamente causato dalla localizzazione neoplastica a livello pleurico ma pur sempre correlato al tumore primitivo polmonare [1]. Le cause più comuni includono la polmonite post-obstruttiva complicata da versamento parapneumonico; chilotorace dovuto all'ostruzione del dotto toracico; embolia ed infarto polmonare; radioterapia e chemioterapia. In oltre, i pazienti con tumore del polmone possono presentare VP dovuti a patologie non neoplastiche concomitanti (insufficienza cardiaca congestizia, insufficienza renale, ipoproteinemia). La terapia della patologia di base dovrebbe migliorare e risolvere il VP.

## RACCOMANDAZIONI

- *Nei pazienti con tumore del polmone e VP sintomatico si raccomanda come prima procedura l'esecuzione di una toracentesi o il posizionamento di un piccolo drenaggio pleurico al fine di migliorare la sintomatologia e cercare di ottenere una diagnosi citologica; di seguito, si raccomanda, laddove le condizioni cliniche lo permettano, l'esecuzione di una toracosopia associata a biopsie pleuriche parietali e pleurodesi (talcaggio pleurico).*

**LIVELLO DI EVIDENZA IA**

**GRADO DI RACCOMANDAZIONE A**







## BIBLIOGRAFIA

---

1. American Thoracic Society. Management of malignant pleural effusions. *Am J Respir Crit Care Med* 2000;162:1987-2001.
2. Cohen S, Hossain SA. Primary carcinoma of the lung: a review of 417 histologically proved cases. *Dis Chest* 1966;49:67-74.
3. Emerson GL, Emerson MS, Sherwood CE. The natural history of carcinoma of the lung. *J Thorac Surg* 1959;37:291-304.
4. Johnston WW. The malignant pleural effusion: a review of cytopathologic diagnosis of 584 specimens from 472 consecutive patients. *Cancer* 1985;56:905-909.
5. Detterbeck FC, Boffa DJ, Tanoue LT. The new lung cancer staging system. *Chest* 2009;136:260-271.
6. Estenne M, Yernault JC, De Troyer A. Mechanism of relief of dyspnoea after thoracentesis in patients with large pleural effusions. *Am J Med* 1983;74:813-819.
7. Light RW, Stansbury DW, Brown SE. The relationship between pleural pressures and changes in pulmonary function after therapeutic thoracentesis. *Am J Respir Crit Care Med* 1986;133:658-661.
8. Lodenkemper R. Thoracoscopy – state of the art. *Eur. Respir J* 1998;11:213-221.
9. Prakash UB, Reiman HM. Comparison of needle biopsy with cytologic analysis for the evaluation of pleural effusion: analysis of 414 cases. *Mayo Clin Proc* 1985;60:158-164.
10. Walker-Renard PB, Vaughan LM, Sahn SA. Chemical pleurodesis for malignant pleural effusions. *Ann Intern Med* 1994;120:56-64.
11. Marrazzo A, Noto A, Casa L, et al. Video-thoroscopic surgical pleurodesis in the management of malignant pleural effusion: the importance of an early intervention. *J Pain Symptom Manage* 2005;30:75-79.
12. Waissberg D, Ben-Zeev I. talc pleurodesis: experience with 360 patients. *J Thorac Cardiovasc Surg* 1993;106:689-695.
13. Cardillo G, Facciolo F, Carbone L, et al. Long-term follow-up of video-assisted talc pleurodesis in malignant recurrent pleural effusions. *Eur. J Cardiothorac Surg* 2002;21:302-5.
14. Shaw P, Agarwald R. Pleurodesis for malignant pleural effusions. *Cochrane database of Systemic Reviews* 2006;1.
15. Pulsiripunya C, Yunchaiud P, Pushpakom R, et al. The efficacy of doxycycline as a pleural Sclerosing agent in malignant pleural effusion: a prospective study. *Respirology* 1996;1:69-72.
16. Robinson LA, Fleming WH, Galbraith TA. Intrapleural doxycycline control of malignant pleural effusions. *Ann Thorac Surg* 1993;55:1115-1121.
17. Chen YM, Shih JF, Yang KY, et al. Usefulness of pig-tail catheter for palliative drainage of malignant pleural effusions in cancer patients. *Support Care Cancer* 2000;8:423-426.
18. Tremblay A, Michaud G. Single-center experience with 250 tunneled pleural catheter insertions for malignant pleural effusion. *Chest* 2006;129:362-368.
19. Putnam JB, Walsh GL, Swisher SG et al. Outpatient management of malignant pleural catheter. *Ann Thorac Surg* 2000;69:369-375.
20. Dresler CM, Olak J, Herndon JE II, et al. Phase III intergroup study of talc poudrage vs talc slurry sclerosis for malignant pleural effusion. *Chest* 2005;127:909-15.
21. Schulze M, Boehle AS, Kurdow R, et al. Effective treatment of malignant pleural effusion by minimal invasive thoracic surgery: thoracoscopic talc pleurodesis and pleuroperitoneal shunts in 101 patients. *Ann Thorac Surg* 2001;71:1809-1812.
22. Petrou M, Kaplan D, Goldstraw P. Management of recurrent malignant pleural effusions: the complimentary role talc pleurodesis and pleuroperitoneal shunting. *Cancer* 1995;75:801-805.
23. Antunes, G, Neville, E, Duffy, J, et al. BTS guidelines for the management of malignant pleural effusions. *Thorax* 2003;58:29-38.
24. Davies CW, Traill ZC, Gleeson FV, et al. Intrapleural streptokinase in the management of malignant multiloculated pleural effusions. *Chest* 1999;115:729-733.
25. Gilkeson RC, Silverman P, Haaga JR. Using urokinase to treat malignant pleural effusions. *Am J Roentgenol* 1999;173:781-783.
26. Su WC, Lai WW, Chen HH, et al. Combined intrapleural and intravenous chemotherapy, and pulmonary irradiation, for treatment of patients with lung



## TRATTAMENTO DELLE METASTASI OSSEE

La Il tumore del polmone è la terza causa di tutte le metastasi ossee cancro-correlate ed un paziente che ne è affetto ha circa il 40% [1] di probabilità di sviluppare metastasi scheletriche durante il decorso della propria patologia. Studi autoptici hanno evidenziato metastasi ossee nel 30-55% dei pazienti deceduti per questa malattia [2]. Si sta osservando un progressivo aumento dell'incidenza delle metastasi ossee correlato alla maggiore sopravvivenza del malato oncologico favorita da terapie sempre più efficaci disponibili in tutte le linee di trattamento [3]. Circa il 25% dei pazienti affetti da metastasi ossee rimane asintomatico e spesso la diagnosi si pone casualmente a seguito di esami eseguiti per altri motivi o durante la stadiazione del tumore primitivo [4]. Nel restante 75% le localizzazioni ossee sono responsabili di una serie di complicanze definite eventi scheletrici correlati (SREs) [5,6] di cui il dolore è il sintomo più frequente.

Appartengono alla categoria degli SRE la frattura patologica, la radioterapia su un segmento osseo, la chirurgia ortopedica, la compressione midollare determinante parestesie, incontinenza o paralisi.

Gli eventi scheletrici e il dolore concorrono al peggioramento della qualità di vita del paziente, riducendone l'autonomia funzionale, peggiorandone lo stato psico-emozionale e incrementano la mortalità anche nelle neoplasie polmonari. Infatti, un paziente affetto da un tumore del polmone che sviluppa un SRE presenta una sopravvivenza ridotta del 50% rispetto a quella di un paziente con malattia metastatica senza SRE[3]. Inoltre, nonostante l'assenza di dati sulla sopravvivenza di pazienti con metastasi ossee da neoplasia primitiva del polmone, non sembra essere errato traslare l'evidenza fornita dagli studi sugli altri tumori solidi in cui la presenza di metastasi ossee, in assenza di metastasi viscerali, si associa ad una maggiore sopravvivenza rispetto ai pazienti che presentano metastasi epatiche e cerebrali [7,8]. Pertanto, obiettivo primario della terapia delle metastasi ossee è di prevenire gli SREs al fine di ottenere un controllo del dolore correlato, il conseguimento di una buona qualità di vita del paziente e, potenzialmente, una riduzione del rischio di morte. Gli approcci tradizionali per il trattamento dei pazienti affetti da neoplasie polmonari con metastasi ossee comprendono le terapie antineoplastiche sistemiche (chemioterapia e/o terapia biologica) ed approcci locali, come la radioterapia e la chirurgia ortopedica, che possono essere programmate, meglio se da un'équipe multidisciplinare, in associazione con le terapie di supporto o palliative.

In aggiunta, in questi ultimi anni, è stato introdotto nella pratica clinica l'utilizzo dei bifosfonati come opzione terapeutica efficace nella prevenzione delle complicanze scheletriche associate alle metastasi ossee e nella riduzione del dolore correlato. Per verificare l'efficacia dei bifosfonati nel raggiungimento di tali obiettivi vengono utilizzati parametri specifici di efficacia. Ad esempio, il numero di pazienti con il primo SRE o il tempo al primo SRE sono end-points oggettivi che forniscono valutazioni surrogate dell'efficacia del trattamento [9].

### DIAGNOSI E MONITORAGGIO DELLE METASTASI OSSEE.

Le attuali raccomandazioni dell'ESMO suggeriscono di sottoporre tutti pazienti che presentano dolore osseo o caratteristiche cliniche compatibili con la presenza di metastasi ad una scintigrafia ossea [10]. Questo, poichè nello stadio iniziale le metastasi ossee possono essere asintomatiche, comportando una tardiva diagnosi delle stesse e, di conseguenza, la perdita di un'efficace opportunità terapeutica [11,12]. Infatti, pazienti con metastasi ossee asintomatiche possono



ricevere un beneficio maggiore quando trattati precocemente con bifosfonati rispetto ai pazienti trattati al momento dello sviluppo di lesioni ossee sintomatiche, come dimostrato da studi condotti su pazienti con metastasi ossee da tumore prostatico [13].

Pertanto, nelle fasi stadiali di pazienti affetti da tumore del polmone è fortemente raccomandata l'esecuzione di uno screening per la valutazione della presenza di metastasi ossee al fine di diagnosticare le lesioni asintomatiche e di intraprendere da subito il miglior percorso terapeutico. A tal proposito, la tomografia ad emissione di positroni (PET) presenta la miglior accuratezza diagnostica, seguita dalla scintigrafia, dalla TC e dalla RM ossea [4,14].

### **IL RUOLO DELLA TERAPIA MEDICA NEL TRATTAMENTO DELLE METASTASI OSSEE.**

Caratteristiche peculiari delle lesioni ossee da carcinoma polmonare non a piccole cellule (NSCLC) sono:

- la dolorabilità: un'importante sintomatologia dolorosa accompagna i pazienti con neoplasia polmonare più frequentemente dei pazienti affetti da tumori mammari e prostatici [15];
- l'elevata frequenza di ipercalcemia: soprattutto in presenza di istotipo squamoso;
- la prognosi infausta: la mediana di sopravvivenza dalla diagnosi

Lo studio registrativo dell'utilizzo dell'acido zoledronico in pazienti con metastasi ossee da tumore solido è quello pubblicato nel 2004 da Rosen et al. [16]. In tale trial di fase III, in cui la somministrazione di acido zoledronico veniva confrontata a quella di placebo, erano stati arruolati 507 pazienti di cui 249 con NSCLC e 36 con carcinoma del polmone a piccole cellule (SCLC).

Nella coorte generale la somministrazione di acido zoledronico ha significativamente ridotto la percentuale di pazienti che vanno incontro ad almeno un SRE (39% vs 48%;  $p=0.039$ ) [16]. Inoltre, l'acido zoledronico ha significativamente ridotto l'incidenza annuale di SREs (1.74 per anno vs 2.71;  $p=0.012$ ) e ha dilatato il tempo mediano alla comparsa del primo SRE (236 giorni vs 155;  $p=0.009$ ) [16]. Alla "multiple event analysis" secondo Andersen e Gill la riduzione del rischio di complicanze scheletriche durante trattamento con acido zoledronico verso placebo è stata del 31% (relative risk [RR] 0.693;  $p = 0.003$ ) [16]. In un'analisi esplorativa dello studio di fase III con acido zoledronico svolta in pazienti con NSCLC ed altri tipi di tumori solidi, i pazienti con precedente SRE presentavano un rischio aumentato del 41% di andare incontro ad un altro SRE durante la durata dello studio se confrontati con pazienti che non avevano ancora sperimentato alcun SRE ( $p = 0.036$ ) [17].

"Alla multiple event analysis" secondo Andersen e Gill, in pazienti con precedente episodio di SRE l'acido zoledronico ha consentito una significativa riduzione del 31% del rischio di sviluppare SREs durante la durata dello studio ( $p = 0.009$ ) riducendo anche il tasso di morbidità scheletrica (1.96 vs 2.81 per anno vs placebo;  $p=0.030$ ) [17]. Inoltre, l'acido zoledronico ha significativamente prolungato il tempo mediano a comparsa del primo SRE di circa 4 mesi (215 vs 106 giorni;  $p = 0.011$ ) [17]. Questo studio ha, pertanto, suggerito che la somministrazione di acido zoledronico è efficace in pazienti ad alto rischio di complicanze scheletriche ed è vantaggiosa dopo un primo SRE. Pertanto, i bisfosfonati (acido zoledronico) possono essere presi in considerazione nel trattamento di pazienti con metastasi ossee da carcinoma del polmone con l'obiettivo di ridurre la probabilità di andare incontro a complicanze scheletriche. Occorre, tuttavia, considerare come la cattiva prognosi di questi pazienti possa rendere non strettamente necessario il loro impiego in tutti i pazienti e, pertanto, occorre fare una attenta valutazione dei costi e benefici.



## **RACCOMANDAZIONI RIGUARDANTI L'UTILIZZO DI ACIDO ZOLEDRONICO.**

I bifosfonati sono quasi completamente reni escreti per via renale. Ciò suggerisce, nel momento del loro uso, di fare attenzione alle condizioni di disidratazione e di patologie renali preesistenti, all'uso concomitante di farmaci nefrotossici ed al rispetto dei corretti tempi di infusione. L'acido zoledronico è l'unico bifosfonato approvato in Europa per il trattamento di metastasi ossee in pazienti con tumore del polmone. Prima di ogni somministrazione è fortemente raccomandata la valutazione della creatinina sierica e della clearance della creatinina. Adeguamento dei dosaggi sono consigliati in pazienti con insufficienza renale lieve-moderata, mentre la somministrazione è sconsigliata in pazienti con insufficienza renale severa. Sebbene l'osteonecrosi della mandibola sia un evento avverso piuttosto raro, è consigliata un'accurata visita odontostomatologica ed una bonifica del cavo orale prima della somministrazione di acido zoledronico. Sono consigliabili controlli odontostomatologici periodici anche durante il periodo di trattamento con acido zoledronico. Ripamonti et al, hanno dimostrato come attuando misure preventive di igiene orale l'incidenza di osteonecrosi della mandibola sia passata dal 3.2% al 1.3% [18].

## **MARKER PREDITTIVI DI RISPOSTA ALL'UTILIZZO DEI BIFOSFONATI.**

I metodi convenzionali per la diagnosi e la valutazione degli SREs sono imprecisi e consentono di rilevare alterazioni scheletriche già consolidate. Per questo motivo, è mandatorio lo sviluppo di metodi semplici, rapidi e sensibili per l'individuazione precoce di un patologico rimaneggiamento osseo e per il monitoraggio precoce di una progressione tumorale [19]. In effetti, il marker ideale del metabolismo osseo dovrebbe essere abbastanza sensibile per identificare i pazienti con metastasi ossee conclamate o ad alto rischio di sviluppare metastasi ossee non ancora clinicamente evidenti, e abbastanza specifico per monitorare la "bone health" [19]. La presenza di metastasi ossee si associa ad un danneggiamento del collagene di tipo I, principale costituente delle ossa di matrice organica, con la conseguente liberazione di molecole di degradazione, come piridinolina, deossipiridinolina, N-telopeptide terminale del procollagene tipo I (NTX), rilevabile nelle urine, e C-telopeptide terminale del procollagene tipo I, dosabile nel sangue.

La rilevazione di questi marcatori nel sangue o nelle urine è associata alla presenza ed all'estensione di metastasi ossee, alla prognosi e forse alla risposta al trattamento farmacologico [20]. Infatti, i pazienti affetti da metastasi ossee che presentano elevati valori di NTX e CTX hanno un rischio notevolmente aumentato di SREs, progressione ossea di malattia e morte in confronto a quelli con bassi livelli ( $p = 0,011$  per ciascuna) [21].

I bifosfonati, inibendo l'azione osteolitica degli osteoblasti consentono una riduzione dei marker di riassorbimento osseo [22,23]. Una normalizzazione dei livelli urinari e sierici di NTX e CTX a seguito della somministrazione rispettivamente di pamidronato e acido zoledronico è stata associata ad una efficace azione palliativa, [24] ad un importante ritardo nella progressione della malattia ossea [25] e ad una tendenza allo sviluppo di un minor numero di fratture patologiche [25].

Inoltre, la diminuzione dei livelli di NTX ottenuta con la somministrazione di acido zoledronico è stata nettamente associata ad un più lungo tempo alla progressione della lesione ossea [26]. Una recente revisione della letteratura pubblicata da Coleman et al. [19] ha concluso che, sebbene i marcatori biochimici del metabolismo osseo possano permettere l'identificazione di pazienti con metastasi ossee a rischio di sviluppare SRE o di andare incontro a decesso, allo stato attuale delle conoscenze non possono predire i risultati clinici del singolo paziente. Tuttavia, vi sono prove per il valore prognostico di alcuni marcatori del metabolismo osseo.

Ad esempio, elevati livelli basali di NTX rappresentano un indice prognostico negativo per i pazienti



con metastasi ossee da tumori solidi o mieloma multiplo per lo sviluppo di SRE e di sopravvivenza globale [27]. Dunque, il dosaggio dei marcatori di riassorbimento osseo ha dimostrato di essere utile come fattore prognostico nella gestione dei pazienti con metastasi ossee in trattamento con bisfosfonati e, potenzialmente anche come fattore predittivo di risposta al trattamento con bisfosfonati.

## IL DENOSUMAB

Il denosumab è un anticorpo monoclonale completamente umano che inibisce il ligando del receptor activator of nuclear factor kappa-B (RANKL) impedendone la sua interazione con RANK con conseguente blocco dell'attività di riassorbimento osseo da parte degli osteoclasti [28]. Il denosumab è indicato per il trattamento dell'osteoporosi post-menopausale, per il trattamento della perdita ossea associata a terapia ormonale ablativa in uomini con cancro alla prostata ad aumentato rischio di fratture. Negli uomini con cancro alla prostata in trattamento con terapia ormonale ablativa.

Due studi di fase III, condotti in pazienti con metastasi ossee da carcinoma della mammella e della prostata, hanno dimostrato la non inferiorità di denosumab rispetto all'acido zoledronico in termini di prevenzione di SREs [29, 30]. In uno studio di fase III sono stati randomizzati 1776 pazienti con metastasi ossee da tumori solidi (escluso il carcinoma della mammella e della prostata) e mieloma multiplo. I pazienti potevano ricevere denosumab 120 mg sottocute o acido zoledronico 4 mg endovena, ogni 4 settimane. Il denosumab non si è dimostrato inferiore rispetto all'acido zoledronico in tempo al primo SRE, obiettivo primario dello studio [31]. Nell'analisi di sottogruppo di 801 pazienti con carcinoma del polmone arruolati in questo studio, il denosumab si è dimostrato in grado di migliorare la sopravvivenza mediana (8.9 versus 7.7 mesi) [32]. Chiaramente, ulteriori studi prospettici sono necessari per poter meglio definire il ruolo del denosumab nell'impattare sulla sopravvivenza dei pazienti affetti da carcinoma del polmone con metastasi ossee. Il denosumab è gravato degli stessi effetti collaterali dell'acido zoledronico con una simile tollerabilità come riportato dagli studi di confronto [29-31].

## IL RUOLO DELLA RADIOTERAPIA NEL TRATTAMENTO DELLE METASTASI OSSEE

Non esistono studi in cui sia stato indagato il ruolo della radioterapia (RT) nel trattamento di metastasi ossee da sole neoplasie del polmone, tuttavia la quasi totalità dei lavori presi in considerazione analizzano il trattamento di metastasi ossee da tumori solidi in cui sono ben rappresentati quelli del polmone.

La RT induce un effetto antalgico nel 75-85% dei casi, permettendo nel 30-50% dei casi un totale abbandono degli analgesici ed un recupero della funzionalità del segmento scheletrico coinvolto. In alcuni casi all'inizio del trattamento può comparire un passeggero incremento del dolore, causato dall'edema radioindotto e dalla conseguente compressione dei tessuti sani vicini. Questo evento è più frequente per lesioni estese e/o per dosi elevate per singola frazione. Il tempo di risposta del dolore alla RT è variabile: nel 25% dei casi questa avviene entro 2 giorni dall'inizio della RT (risposta precoce), nel 50% entro le 4 settimane dal termine del trattamento, e nella restante percentuale dei pazienti più tardivamente. La durata mediana della risposta varia da 11 a 29 settimane [33].

Tra gli anni '80 e '90 sono stati condotti degli studi randomizzati che hanno valutato diversi regimi di trattamento ipofrazionati [34] dimostrando che si può ottenere lo stesso effetto terapeutico utilizzando frazionamenti e dosi totali meno tossiche. Una meta-analisi del 2003 [35] ha valutato





11 studi per un totale di 3435 pazienti dimostrando che la RT in singola frazione presenta una più alta percentuale di ritrattamenti con il 21.5% vs il 7.4% dei pazienti nel braccio di RT multifrazionata. Inoltre dall'analisi accurata di 5 studi [36-41] che riportano i risultati relativi alle fratture patologiche su un totale di 2476 pazienti l'incidenza di fratture patologiche è stata più alta nei pazienti sottoposti a RT con frazione singola di 8 Gy (3%) versus quelli trattati con trattamento multifrazionato, 20 Gy in 5 frazioni o 30 Gy in 10 frazioni. La differenza tuttavia non è risultata statisticamente significativa. Va tuttavia notato che nella pratica clinica la maggioranza dei radioterapisti a livello nazionale ed internazionale continuano ad adottare l'ipofrazionamento (3-30 Gy, 4 - 20 Gy) piuttosto che la dose unica di 8 Gy.

Questo atteggiamento può trovare una spiegazione nel fatto che in genere gli studi randomizzati di fase III a favore del frazionamento unico non sono considerati definitivi perché non "doppio-cieco" e perché privi di una valutazione della qualità di vita. La percentuale di ritrattamento è risultata significativamente più alta dopo trattamento in seduta unica. In questi casi è infatti maggiore la possibilità di dover re-intervenire a causa della più elevata incidenza di ricomparsa del sintomo dolore già un mese dopo la fine del primo trattamento [39].

La possibilità di effettuare un "retreatment" va valutata in base alle modalità tecniche del precedente trattamento e del segmento osseo interessato (in funzione degli organi a rischio esposti). Non ci sono studi randomizzati che consentano di definire quale sia la dose ottimale per il "retreatment" delle metastasi ossee. Jeremic et al [41] hanno dimostrato l'efficacia del ritrattamento con una singola frazione di 4 Gy in 135 pazienti sottoposti precedentemente ad un trattamento monofrazionato. Senza significativa tossicità, il ritrattamento ha consentito di ottenere una risposta globale nel 73% dei pazienti, completa nel 28%. In particolare i pazienti che avevano avuto una risposta positiva al primo trattamento presentavano maggiori benefici clinici dopo reirradiazione.

La compressione midollare metastatica (CMM) è caratterizzata da una sintomatologia dolorosa ingravescente a cui si associano deficit motori e sensoriali ed incontinenza sfinterica.

La diagnosi e la terapia precoci della CMM rappresentano i principali fattori predittivi per la risposta al trattamento. Infatti i pazienti che alla diagnosi sono in grado di deambulare e non accusano disturbi sfinterici, hanno una più alta probabilità di mantenere il proprio status e una più lunga sopravvivenza dopo terapia [42-47].

Pur non esistendo studi randomizzati su metastasi ossee da tumore del polmone, in genere nei pazienti con CMM e aspettativa di vita superiore a 6 mesi si tende ad utilizzare ipofrazionamenti del tipo 3 Gy per 10 frazioni fino a 30 Gy in 2 settimane ovvero 4 Gy per 5 frazioni consecutive fino a 20 Gy. Di contro nei rimanenti pazienti, quelli a prognosi sfavorevole che rappresentano la maggioranza dei casi, è stato dimostrato che il bifrazionamento della dose (8 Gy x 2 in una settimana) ovvero la dose unica di 8 Gy sono efficaci e scevri da danno midollare iatrogeno quanto i frazionamenti più prolungati [48,49]. In caso di CMM recidivante, considerando il potenziale danno iatrogeno midollare di una re-irradiazione, è fondamentale selezionare accuratamente i pazienti che possono giovarsene.

La mielopatia indotta da radiazioni ionizzanti può comparire nel giro di mesi o anni (6 mesi - 7 anni) dopo la prima RT [50].

È preferibile eseguire una re-irradiazione nei pazienti senza deficit neurologici motori e con neoplasie primitive a prognosi favorevole (tumori della mammella, della prostata, mielomi, seminomi e linfomi) impiegando schemi terapeutici con frazionamenti convenzionali (2 Gy frazione fino alla dose totale di 20-24 Gy).

Nel caso di pazienti con deficit neurologici (paresi o paraplegia) e neoplasie primitive favorevoli ovvero in quelli ancora deambulanti ma con istologie primitive sfavorevoli può essere ancora proponibile una re-irradiazione utilizzando però regimi di ipofrazionamento (8 Gy per 2 fino a 16 Gy in una settimana ovvero 8 Gy in dose unica) [51].





## IL RUOLO DELLA CHIRURGIA NEL TRATTAMENTO DELLE METASTASI OSSEE.

Non esistono studi clinici in cui sia stato analizzato il ruolo della chirurgia nel trattamento delle metastasi ossee esclusivamente secondarie a neoplasie del polmone, tuttavia la quasi totalità dei lavori (per la maggior parte casistiche di singoli centri) presi in considerazione analizzano il trattamento di metastasi ossee da tumori solidi in cui sono ben rappresentate quelle del polmone. Nel trattamento chirurgico delle lesioni metastatiche all'osso risulta cruciale la determinazione dell'approccio corretto e del timing chirurgico tenendo ben presente la non prescindibilità dalla prognosi e qualità di vita residua. Gli obiettivi principali del trattamento delle metastasi scheletriche sono:

- la prevenzione e la cura delle fratture patologiche delle ossa lunghe principali;
- la prevenzione e la cura della compressione midollare spinale;
- il controllo del dolore; la preservazione o il ripristino della funzione articolare.

Si raccomanda comunque, in presenza di qualsiasi dubbio diagnostico, di eseguire una biopsia della lesione ossea al fine di pianificare il trattamento chirurgico più corretto che, ovviamente, deve prendere in considerazione:

- i principali fattori prognostici della malattia metastatica: le caratteristiche biologiche, l'aspettativa di sopravvivenza, l'estensione della malattia, il performance status del paziente, l'intervallo libero da malattia;
- le caratteristiche biomeccaniche del segmento osseo coinvolto: osso lungo o corto, sede e dimensioni della lesione, tipo di lesione, litica o addensante;
- eventuale trattamento non chirurgico (chemio- o radioterapico) precedente e/o concomitante o alternativo.

Sulla base dei parametri suddetti, recentemente i pazienti con metastasi ossee (eccetto colonna vertebrale) da tumori solidi sono assegnati ad una di quattro classi [52]:

**Classe 1:** metastasi solitarie, di tumore primitivo a buona prognosi e di intervallo libero da malattia superiore ai 3 anni.

Il trattamento chirurgico deve comprendere l'asportazione della lesione metastatica con margini i più ampi possibile e la ricostruzione stabile del segmento operato.

**Classe 2:** frattura patologica nelle ossa lunghe principali (omero, radio, ulna, femore e tibia).

**Classe 3:** rischio imminente di frattura patologica in ossa principali sotto carico (collo del femore, regione sottotrocanterica e sovracondiloidea).

Sia per la classe 2 che 3 le modalità di trattamento sono strettamente dipendenti dal segmento osseo interessato e dalla localizzazione della lesione metastatica a livello delle ossa lunghe.

Nella maggioranza dei casi si agisce eseguendo un'asportazione intralesionale del tumore o una resezione del segmento osseo interessato seguito da riempimento con cemento acrilico e/o mezzi di osteosintesi eventualmente rinforzati con chiodo endomidollare e cemento.

**Classe 4:** lesioni metastatiche osteoblastiche, lesioni osteolitiche o miste in ossa non sottoposti a carico (perone, coste, clavicola), lesioni osteolitiche nelle ossa lunghe non a rischio imminente di frattura, lesioni dell'ala iliaca, arco pelvico anteriore o scapola, pazienti in cui l'estensione della lesione richiederebbe l'amputazione dell'arto.

Il primo approccio deve essere di tipo conservativo e solo in caso di frattura patologica o lesione a rischio di frattura o di dolore persistente, dopo le terapie non invasive, verranno trattati chirurgicamente.

La colonna vertebrale rappresenta la localizzazione più frequente di metastasi dello scheletro [53].



Le lesioni classicamente tendono ad interessare la porzione posteriore del corpo vertebrale, ed in un secondo momento si possono estendere alla porzione anteriore del corpo vertebrale ed alle strutture posteriori [54].

La RT (con associato uso di ortesi) viene indicata come trattamento di prima linea quando i tumori sono radiosensibili ed in condizioni di lesioni stabili, in caso di quadro neurologico stabile o in caso di pazienti con compressioni midollari prolungate e ridotta aspettativa di vita [55]. Obiettivi del trattamento chirurgico sono il trattamento di dolore, dell'instabilità segmentaria e/o delle compressioni sulle strutture neurologiche.

Le indicazioni chirurgiche devono essere limitate in quanto solo pazienti selezionati possono beneficiare dal trattamento chirurgico, mentre altri possono necessitare di RT ed ortesi o RT adiuvante postoperatoria [56,57]. La chirurgia deve essere "curativa" nei pazienti ad ottima prognosi e stato generale e con lesione metastatica isolata. In questi casi la lesione viene trattata come un tumore primitivo dello scheletro con exeresi "en bloc" [58].

#### INDICAZIONI RELATIVE PER CHIRURGIA O RT COME TRATTAMENTO PRIMARIO IN CASO DI FRATTURA VERTEBRALE PATOLOGICA [57]

Terapia Radiante	Chirurgia
Tumore radiosensibile	Frammento osseo retropulso che provoca compressione neurale
Tumore moderatamente radioresponsivo in pazienti con minimo deficit neurologico/dolore limitato	Deformità spinale che provoca dolore e/o compressione neurologica
Compressione neurale epidurale isolata	Instabilità spinale da distruzione ossea e/o legamentosa
Dolore locale isolato	Deficit neurologico progressive e non stabilizzato
Aspettativa di vita minore di tre mesi	Non risposta alla radioterapia: recidiva /progressione o deficit neurologico progressivo durante RT
Scarso candidato all'intervento chirurgico	Primitività sconosciuta
Deficit neurologico completo	

#### COMPRESSIONE SPINALE

Il paziente con metastasi spinali deve essere considerato per l'intervento appena insorge un deficit neurologico.

Genericamente infatti, nei pazienti in cui non sia presente un danno neurologico in atto è ragionevole pensare ad un trattamento conservativo con ortesi e RT ± chemioterapia.



Unica eccezione è rappresentata da pazienti con lesione singola a buona prognosi, in cui è ragionevole pensare ad un trattamento chirurgico anche in caso di assenza di deficit neurologici evidenti [59].

Al contrario, in pazienti che presentino deficit neurologico stabilizzato e completo al di sotto della lesione possono necessitare di trattamento chirurgico, ma non con carattere di urgenza, e la finalità dell'intervento di decompressione e stabilizzazione è di migliorare la gestione a letto del paziente.

Per tumori scarsamente radiosensibili, in caso di compressione spinale acuta, è stato dimostrato in un trial clinico randomizzato che il trattamento chirurgico con decompressione circonferenziale (teso a decomprimere ed a ridurre al massimo la lesione tumorale) assieme ai corticosteroidi, e seguito da RT entro 2 settimane dall'intervento stesso, è migliore della sola RT assieme ai corticosteroidi [60,61].

Analogamente al problema del timing, si associa il problema dell'utilizzo del cortisone dopo la decompressione del midollo.

I corticosteroidi sono spesso la prima linea terapeutica nei pazienti con compressione del midollo spinale da metastasi.

La somministrazione può essere ad alto ed a basso dosaggio [62]. Nonostante gli studi effettuati, non è possibile ad oggi indicare con sicurezza il dosaggio adeguato dei corticosteroidi in acuto e per il mantenimento [63]. È stato suggerito che si può somministrare desametasone ad alte dosi (100 mg come dose di carico, e poi 96 mg al giorno) in pazienti che non possono camminare o con sintomi neurologici rapidamente progressivi, mentre lasciare il trattamento a dosaggio intermedio (10 mg come dose di carico, e poi 16 mg al giorno) nei pazienti deambulanti con sintomi motori scarsamente o non evolutivi [62, 63]. Analogamente al problema del timing, si associa il problema dell'utilizzo del cortisone dopo la decompressione del midollo. I corticosteroidi sono spesso la prima linea terapeutica nei pazienti con compressione del midollo spinale da metastasi.

La somministrazione può essere ad alto ed a basso dosaggio [58]. Nonostante gli studi effettuati, non è possibile ad oggi indicare con sicurezza il dosaggio adeguato dei corticosteroidi in acuto e per il mantenimento [59].

È stato suggerito che si può somministrare desametasone ad alte dosi (100 mg come dose di carico, e poi 96 mg al giorno) in pazienti che non possono camminare o con sintomi neurologici rapidamente progressivi, mentre lasciare il trattamento a dosaggio intermedio (10 mg come dose di carico, e poi 16 mg al giorno) nei pazienti deambulanti con sintomi motori scarsamente o non evolutivi [60,59].

## CHE TIPO DI CHIRURGIA SULLA COLONNA VERTEBRALE?

- L'asportazione completa della lesione necessita nella maggior parte dei casi di approcci combinati per via anteriore e posteriore [64,65]. La chirurgia anteriore quando possibile compatibilmente con lo stato generale del paziente e con la prognosi, migliora i risultati della chirurgia del paziente con lesioni spinali [65-70].  
In seguito alla exeresi della lesione tumorale si esegue una ricostruzione del difetto osseo e stabilizzazione segmentaria [67,71,72]. In pazienti con scarsa prognosi ma buono stato generale si può eseguire una decompressione e stabilizzazione per via posteriore [72,73].
- La vertebroplastica e la cifoplastica sono da considerare in pazienti con dolore intrattabile e non responsivo da lesione spinale metastatica, o in pazienti con fratture patologiche il cui stato clinico non permette di eseguire interventi chirurgici tradizionali [74].



## RACCOMANDAZIONI

- Nelle fasi staditive di pazienti affetti da tumore del polmone è fortemente raccomandata l'esecuzione di uno screening per la valutazione della presenza di metastasi ossee al fine di diagnosticare le lesioni asintomatiche e di intraprendere da subito il miglior percorso terapeutico. E' pertanto consigliabile eseguire una scintigrafia scheletrica o una PET stadiente seguita da una valutazione dei singoli segmenti ossei dubbi o a rischio di SRE con una TC. La RMN rappresenta un'indagine di seconda istanza indicata nel caso gli esami precedenti o la clinica del paziente facciano sospettare un interessamento del midollo spinale o dei tessuti molli circostanti la vertebra.

**LIVELLO DI EVIDENZA V**  
**GRADO DI RACCOMANDAZIONE B**

- I bisfosfonati (acido zoledronico) sono efficaci nel ridurre le complicanze scheletriche di pazienti con metastasi ossee. Conseguentemente, possono essere presi in considerazione nel trattamento di pazienti con metastasi ossee da carcinoma del polmone con l'obiettivo di ridurre la probabilità di andare incontro a complicanze scheletriche.

**LIVELLO DI EVIDENZA III**  
**GRADO DI RACCOMANDAZIONE B**

- Il denosumab, avendo riportato pari efficacia all'acido zoledronico nel ridurre le complicanze scheletriche di pazienti con metastasi ossee, è raccomandato per il trattamento dei pazienti con neoplasie solide, incluso il carcinoma polmonare, e metastasi ossee.

**LIVELLO DI EVIDENZA IB**  
**GRADO DI RACCOMANDAZIONE A**

- Prima di ogni somministrazione è fortemente raccomandata la valutazione della funzionalità renale (creatinina sierica e clearance della creatinina). Aggiustamenti dei dosaggi sono consigliati in pazienti con insufficienza renale lieve-moderata, mentre la somministrazione è sconsigliata in pazienti con insufficienza renale severa. Sebbene l'osteonecrosi della mandibola sia un evento avverso piuttosto raro, è consigliata un'accurata visita odontostomatologica ed una bonifica del cavo orale prima della somministrazione di acido zoledronico e denosumab. Sono consigliabili controlli odontostomatologici periodici anche durante il periodo di trattamento con acido zoledronico e denosumab.

**LIVELLO DI EVIDENZA V**  
**GRADO DI RACCOMANDAZIONE A**

- Per i pazienti con metastasi ossee dolenti è indicato un trattamento radiante in seduta unica di 8 Gy.

**LIVELLO DI EVIDENZA IB**  
**GRADO DI RACCOMANDAZIONE A**





## RACCOMANDAZIONI

- *La re-irradiazione delle metastasi ossee con una seduta unica di 4 Gy è possibile e consente di ottenere una palliazione efficace, specie per pazienti in buone condizioni generali (ECOG 0-1) che hanno avuto una buona risposta al primo ciclo di radioterapia.*

**LIVELLO DI EVIDENZA III**  
**GRADO DI RACCOMANDAZIONE B**

- *Per i pazienti con compressione midollare metastatica e prognosi favorevole può essere indicato un trattamento radiante con un ipofrazionato prolungato del tipo 3-30 Gy.*

**LIVELLO DI EVIDENZA III**  
**GRADO DI RACCOMANDAZIONE C**

- *Per i pazienti con compressione midollare metastatica e prognosi sfavorevole può essere indicato un trattamento radiante ipofrazionato (8 Gy per 2 fino a 16 Gy in una settimana) o in dose unica (8 Gy).*

**LIVELLO DI EVIDENZA I**  
**GRADO DI RACCOMANDAZIONE A**

- *Nel caso di compressione midollare metastatica recidivante dopo radioterapia è possibile la reirradiazione in pazienti adeguatamente selezionati.*

**LIVELLO DI EVIDENZA IV**  
**GRADO DI RACCOMANDAZIONE C**

- *In caso di metastasi vertebrali la chirurgia radicale deve essere proposta solo nei pazienti ad ottima prognosi, buono stato generale e con lesione metastatica isolata. In questi casi la lesione viene trattata come un tumore primitivo dello scheletro con exeresi "en bloc".*

**LIVELLO DI EVIDENZA IV**  
**GRADO DI RACCOMANDAZIONE B**

- *Le somministrazioni di desametasone ad alte dosi (100 mg come dose di carico, e poi 96 mg al giorno) sono indicate in pazienti che non possono camminare o con sintomi neurologici rapidamente progressivi, mentre un dosaggio intermedio (10 mg come dose di carico, e poi 16 mg al giorno) è maggiormente specifico per i pazienti deambulanti con sintomi motori scarsamente o non evolutivi.*

**LIVELLO DI EVIDENZA II**  
**GRADO DI RACCOMANDAZIONE B**



## BIBLIOGRAFIA

1. Coleman RE. Metastatic bone disease: clinical features, pathophysiology and treatment strategies. *Cancer Treat Rev* 2001; 27:165-176.
2. Sekine I, Sumi M, Saijo N. Local control of regional and metastatic lesions and indication for systemic chemotherapy in patients with non-small cell lung cancer. *Oncologist* 2008;13:21-27.
3. Aapro M, Saad F, Costa L. Optimizing clinical benefits of bisphosphonates in cancer patients with bone metastases. *Oncologist* 2010; 15:1147-1158.
4. Kosteva J, Langer CJ. Incidence and distribution of skeletal metastases in NSCLC in the era of PET [abstract]. *Lung Cancer* 2004; 46(Suppl 1):S45.9.
5. Coleman RE. Clinical features of metastatic bone disease and risk of skeletal morbidity. *Clin Cancer Res* 2006;12:6243s-6249s.
6. Coleman RE. Skeletal complications of malignancy. *Cancer* 1997;80:1588-1594.
7. Hatoum HT, Lin SJ, Smith MR, et al. Zoledronic acid and skeletal complications in patients with solid tumors and bone metastases: analysis of a national medical claims database. *Cancer* 2008; 113:1438 -1445.
8. Penel N, Hollebecque A, Maynou C, et al. Development of a score that predicts survival among patients with bone metastasis revealing solid tumor. *Support Care Cancer* 2008; 16:1089-1093.
9. Williams G, Pazdur R, Temple R. Assessing tumor-related signs and symptoms to support cancer drug approval. *J Biopharm Stat* 2004; 14:5-21.
10. D'Addario G, Fruh M, Reck M, et al. Metastatic non-small-cell lung cancer: ESMO clinical practice guidelines for diagnosis, treatment and follow-up. *Ann Oncol* 2010; 21(Suppl 5):v116-v119.
11. Nackaerts K, Langer CJ, Harper PG, et al. International consensus panel recommendations for the diagnosis of bone metastases from lung cancer. *J Thorac Oncol* 2008; 3:4(Suppl 1):S73.
12. Aapro M. Improving bone health in patients with early breast cancer by adding bisphosphonates to letrozole: The Z-ZO-E-ZO-FAST program. *Breast* 2006; 15:30-40.
13. Saad F, Lipton A. Clinical benefits and considerations of bisphosphonate treatment in metastatic bone disease. *Semin Oncol* 2007; 34(6 Suppl 4):S17-S23.
14. Kosteva J, Langer C. The changing landscape of the medical management of skeletal metastases in nonsmall cell lung cancer. *Curr Opin Oncol* 2008; 20:155-161.
15. Berruti A, Dogliotti L, Gorzegno G, et al. Differential patterns of bone turnover in relation to bone pain and disease extent in bone in cancer patients with skeletal metastases. *Clin Chem* 1999;45:1240-1247.
16. Rosen LS, Gordon D, Tchekmedyan NS, et al. Long-term efficacy and safety of zoledronic acid in the treatment of skeletal metastases in patients with nonsmall cell lung carcinoma and other solid tumors: a randomized, Phase III, double-blind, placebo-controlled trial. *Cancer* 2004; 100:2613-2621.
17. Hirsh V, Tchekmedyan NS, Rose LS, et al. Clinical benefit of zoledronic acid in patients with lung cancer and other solid tumors: analysis based on history of skeletal complications. *Clin Lung Cancer* 2004; 6:170-174.
18. Ripamonti CI, Maniezzo M, Campa T, et al. Decreased occurrence of osteonecrosis of the jaw after implementation of dental preventive measures in solid tumour patients with bone metastases treated with bisphosphonates. The experience of the National Cancer Institute of Milan. *Ann Oncol* 2009; 20:137-145.
19. Coleman R, Brown J, Terpos E, et al. Bone markers and their prognostic value in metastatic bone disease: clinical evidence and future directions. *Cancer Treat Rev* 2008; 34:629-639.
20. Lipton A, Costa L, Ali S, et al. Use of markers of bone turnover for monitoring bone metastases and the response to therapy. *Semin Oncol* 2001; 28:54-59.
21. Brown JE, Cook RJ, Major P, et al. Bone turnover markers as predictors of skeletal complications in prostate cancer, lung cancer, and other solid tumors. *J Natl Cancer Inst.* 2005; 97:59-69.
22. Green JR. Bisphosphonates: preclinical review. *Oncologist.* 2004; 9:3-13.
23. Coleman RE. The clinical use of bone resorption markers in patients with malignant bone disease. *Cancer* 2002; 94:2521-2533.
24. Vinholes JJF, Purohit OP, Abbey ME, et al. Relationships between biochemical and symptomatic response in a double-blind randomised trial of pamidronate for metastatic bone disease. *Ann Oncol* 1997; 8:1243-1250.





25. Lipton A, Demers L, Curley E, et al. Markers of bone resorption in patients treated with pamidronate. *Eur J Cancer* 1998; 34:2021-2026.
26. Pectasides D, Nikolaou M, Farmakis D, et al. Clinical value of bone remodelling markers in patients with bone metastases treated with zoledronic acid. *Anticancer Res* 2005; 25:1457-1463.
27. Clemons M, Dranitsaris G, Cole D, et al. Too much, too little, too late to start again? Assessing the efficacy of bisphosphonates in patients with bone metastases from breast cancer. *Oncologist* 2006;11:227-233.
28. Pageau SG. Denosumab. *MAbs.*, 2009, 1(3), 210-215.
29. Stopeck AT, Lipton A, Body JJ, et al. Denosumab compared with zoledronic acid for the treatment of bone metastases in patients with advanced breast cancer: a randomized, double-blind study. *J Clin Oncol* 2010; 28:5132-5139.
30. Fizazi K, Carducci M, Smith M, et al. Denosumab versus zoledronic acid for treatment of bone metastases in men with castration-resistant prostate cancer: a randomised, double-blind study. *Lancet* 2011; 377:813-822.
31. Henry DH, Costa L, Goldwasser F, et al. Randomized, double-blind study of denosumab versus zoledronic acid in the treatment of bone metastases in patients with advanced cancer (excluding breast and prostate cancer) or multiple myeloma. *J Clin Oncol* 2011; 29:1125-1132.
32. Scagliotti GV, Hirsh V, Siena S, et al. Overall survival improvement in patients with lung cancer and bone metastases treated with denosumab versus zoledronic acid: subgroup analysis from a randomized phase 3 study. *J Thorac Oncol* 2012;7:1823-1829.
33. Tong D, Gillik L, Hendrickson F. The palliation of symptomatic osseous metastases: final results of the Study by the Radiation Therapy Oncology Group. *Cancer* 1982; 50:893-899.
34. Niewald M, Tkocz HJ, Abel U, et al. Rapid course radiation therapy vs. more standard treatment: a randomized trial for bone metastases. *Int J Radiat Oncol Biol Phys* 1996; 36:1085-1089.
35. Sze WM, Shelley Palliation of metastatic bone pain; Single fraction versus multifraction radiotherapy: a systemic review of randomized trials. *Clinical Oncol* 2003; 15: 345-352.
36. Price P, Hoskin PJ, Easton D, et al. Prospective randomised trial of a single and multifraction radiotherapy schedules in the treatment of painful bony metastases. *Radiotherapy Oncology* 1986; 6:247-255.
37. Cole DJ. A randomized trial of a single treatment versus conventional fractionation in the palliative radiotherapy of painful bone metastases. *Clin Oncol* 1989; 1:56-62.
38. Nielsen OS, Bentzen SM, Sandberg E, et al. Randomized trial of single dose versus fractionated palliative radiotherapy of bone metastases. *Radiother Oncol* 1998; 47:233-240.
39. Steenland E, Leer JW, van Houwelingen H. The effect of a single fraction compared to multiple fractions on painful bone metastases: a global analysis of the Dutch Bone Metastases Study. *Radiotherapy Oncology* 1999; 52:101-109.
40. Bone Pain Trial Working Party. 8 Gy single fraction radiotherapy for the treatment of metastatic skeletal pain: randomised comparison with a multifraction schedule over 12 months of patient follow up. *Radiother Oncol* 1999; 52:111-121.
41. Jeremic B, Shibamoto Y, Igrutinovic I. Single 4 Gy re-irradiation for painful bone metastases following single fraction radiotherapy. *Radiother Oncol* 1999; 52:123-127.
42. Prasad D, Schiff D. Malignant spinal-cord compression. *Lancet Oncol* 2005; 6:15-24.
43. Helweg-Larsen S, Sorensen PS, Kreiner S. Prognostic factors in metastatic spinal cord compression: a prospective study using multivariate analysis of variable influencing survival and gait function in 153 patients. *Int J Radiat Oncol Biol Phys* 2000; 46:1163-1169.
44. Maranzano E, Latini P, Beneventi S, et al. Comparison of two different radiotherapy schedules for spinal cord compression in prostate cancer. *Tumori* 1998 84:472-477.
45. Maranzano E, Latini P, Checchaglini F, et al. Radiation therapy of spinal cord compression caused by breast cancer: report of a prospective trial. *Int J Radiat Oncol Biol Phys* 1992 24:301-306.
46. Helweg-Larsen S. Clinical outcome in metastatic spinal cord compression. A prospective study of 153 patients. *Acta Neurol Scand* 1996 94:269-275.
47. Maranzano E and Latini P. Effectiveness of radiation therapy without surgery in metastatic spinal cord compression: final results from a prospective trial. *Int J Radiat Oncol Biol Phys* 1995 32:959-967.
48. Maranzano E, Bellavita R, Rossi R, et al. Short-course versus split-course radiotherapy in metastatic spinal cord compression. Results of a phase III, randomized, multicenter trial. *J Clin Oncol* 2005; 23:3358-3365.
49. Maranzano E, Trippa F, Casale M, et al. 8 Gy single-dose radiotherapy is effective in metastatic spinal cord compression: results of a phase



- III randomized multicentre Italian trial Radiother Oncol 2009;93:174-179.*
50. Grosu AL, Andratschke N, Nieder C, et al. Retreatment of the spinal cord with palliative radiotherapy. *Int J Radiat Oncol Biol Phys* 2002; 52:1288-1292.
  51. Macbeth F, Wheldom TE, Girling DJ, et al. Radiation myelopathy: estimates of risk in 1048 patients in three randomised trials of palliative radiotherapy for non-small cell lung cancer. The Medical Research Council Lung Cancer Working Party. *Clin Oncol* 1996; 8:176-181.
  52. Capanna R, De Biase P, Campanacci DA. A new protocol of surgical treatment of long bone metastases. *Ortop Traumatol Rehabil* 2003 ;5:271-275.
  53. Drew M, Dickinson RB. Osseus complication of malignancy. In: Lokich JJ, editor. *Clinical cancer medicine: treatment tactics*. Boston, MA: MTP Press, 1980 Pp 97-124.
  54. Adams M, Sonntang VKH. Surgical treatment of metastatic cervical spine disease. *Contemp Neurosurg* 2001; 23:1-5.
  55. Vrionis FD, Miguel Rafael. Management of spinal metastases. *Seminars in Pain Medicine* 2003; 1:25-33.
  56. Gilbert RW, Kim JH, Posner JB. Epidural spinal cord compression from metastatic tumor. Diagnosis and treatment. *Ann Neurol* 1978; 3:40-51.
  57. Young RF, Post EM, King GA. Treatment of spinal epidural metastases. Randomized prospective comparison of laminectomy and radiotherapy. *J.Neurosurg* 1980; 53:741-748.
  58. Boriani S, Biagini R, De Iure F, et al. En bloc resections of bone tumors of the thoracolumbar spine. A preliminary report on 29 patients. *Spine* 1996; 21:1927-1931.
  59. Klimo P, Schmidt MC. Surgical management of spinal metastases. *Oncologist* 2004; 9:188-196.
  60. Patchell RA, Tibbs PA, Regine WF, et al. Direct decompressive surgical resection in the treatment of spinal cord compression caused by metastatic cancer: a randomised trial. *Lancet* 2005; 366:643-648.
  61. Singh K, Samartzis D, Vaccaro AR, et al. Current concepts in the management of metastatic spinal disease. The role of minimally-invasive approaches. *J Bone Joint Surg Br* 2006;88:434-42.
  62. Sorenson PS, Helweg-Larsen S, Mouridsen H, et al. Effect of high-dose dexamethasone in carcinomatous metastatic spinal cord compression treated with radiotherapy: a randomized trial. *Eur J Cancer* 1994; 30A:22-27.
  63. Vecht CJ, Haaxma-Reiche H, van Putten WLJ, et al. Initial bouls of conventional versus high-dose dexamethasone in metastatic spinal cord compression. *Neurology* 1989; 39:1255-1257.
  64. Cole JS, Patchell RA. Metastatic epidural spinal cord compression. *Lancet Neurol* 2008;7:459-66.
  65. Roy-Camille R, Judet Th, Saillant G, Mamoudy P, Denaro V. Tumeurs du Rachis. *Encicl Med-CHir Techniquee Chirurgicales, Orthopedie*, 1982, pp. 44-165.
  66. Sundaresan N, Rotham A, Manhart K, et al: Surgery for solitary metastases of the spine. Rationale and results of treatment. *Spine* 2002; 27:1802-1806.
  67. Harrington KD. Anterior decompression and stabilization of the spine as a treatment for vertebral collapse and spinal cord compression from metastatic malignancy. *Clin Orthop Relat Res* 1988; 233:177-197.
  68. Kostuik JP, Errico TJ, Gleason TF, et al: Spinal stabilization of vertebral column tumors. *Spine* 1988; 13:250-256.
  69. McLain RF, Weinstein JN. Tumors of the spine. *Semin Spine Surg* 1990; 2:157.
  70. Siegal T, Tiqva P, Siegal T. Vertebral body resection for epidural compression by malignant tumors. Results of forty-seven consecutive operative procedures. *J Bone Joint Surg Am* 1985; 67:375-382.
  71. Denaro V. Stenosis of the cervical spine causes, diagnosis and treatment. Heidelberg Springer-Berlin, 1991.
  72. Denaro V, Gulino G., Papapietro N, et al. Treatment of metastasis of the cervical spine. *Chir Organi Mov* 1998; 83:127-137.
  73. Denaro V. Treatment of metastases and systemic tumors of the cervical spine. *Neuro-Orthopedics* 1988; 6:101-110.
  74. Burton AW, Reddy SK, Shah HN, et al. Percutaneous vertebroplasty a technique to treat refractory spinal pain in the setting of advanced metastatic cancer: a case series. *J Pain Symptom Manage* 2005; 30:87-95.
  75. Fourney DR, Schomer DF, Nader R, et al. Percutaneous vertebroplasty and kyphoplasty for painful vertebral body fractures in cancer patients. *J Neurosurg* 2003; 98:21-30.



## APPENDICE C: QUADRI CLINICI PARTICOLARI

### TUMORE DI PANCOAST

Il tumore di Pancoast o tumore del solco superiore è un raro tumore del polmone che presenta una frequenza inferiore al 5% [1-3] e si localizza a livello dell'apice del torace. La classica descrizione clinica di questi pazienti include una sindrome (di Pancoast) [4] caratterizzata da dolore che si irradia lungo il braccio (manifestazione dovuta all'infiltrazione del plesso brachiale) e da miosi, ptosi palpebrale ed enoftalmo (da infiltrazione della catena simpatica).

Grazie al miglioramento delle tecniche radiologiche, alla diagnosi precoce e ad uno studio più dettagliato delle strutture anatomiche, un tumore dell'apice polmonare può essere classificato come tumore di Pancoast quando invade una qualsiasi struttura dello stretto toracico superiore incluse le prime coste, le radici nervose inferiori del plesso brachiale, la catena simpatica in corrispondenza dell'apice del torace, i vasi succlavi o i corpi vertebrali.

In caso di sospetto tumore di Pancoast e prima dell'inizio di qualsiasi trattamento è necessario ottenere una diagnosi cito/istologica della lesione dell'apice polmonare poiché alcune lesioni benigne (infezioni fungine, granulomi) o lo stesso tumore del polmone a piccole cellule (SCLC) possono mimare una neoplasia dello stretto toracico superiore. In presenza di una valutazione clinica negativa non appare necessario un completamento della stadiazione (valutazione di metastasi a distanza). La tomografia computerizzata (TC) offre più informazioni sulla presenza di adenopatie mediastiniche e localizzazioni secondarie addominali e polmonari mentre la risonanza magnetica (RMN) dimostra in modo più accurato rispetto alla TC il coinvolgimento delle strutture anatomiche dell'apice toracico. Entrambi quindi, sia la TC che la RMN, appaiono due procedure diagnostiche essenziali nella valutazione preoperatoria del tumore di Pancoast. Non vi sono dati relativi alla attendibilità della TC o della tomografia ad emissione di positroni (PET) relativamente allo status linfonodale mediastinico in pazienti con tumore di Pancoast sebbene alcuni studi [5-8] sottolineino che la presenza di adenopatie N2 rappresenta un fattore prognostico negativo e quindi una controindicazione all'intervento chirurgico resettivo. Di conseguenza, la presenza alla TC e/o alla PET di un incremento linfonodale mediastinico in pazienti con tumore di Pancoast rappresenta una indicazione alla verifica dello status linfonodale mediante mediastinoscopia cervicale.

Va inoltre sottolineato che i pazienti con localizzazione tumorale linfonodale mediastinica sovraclaveare omolaterale (pN3) hanno una prognosi migliore rispetto ai pazienti con pN2 [1] tale da far considerare il coinvolgimento linfonodale sovraclaveare omolaterale come l'estensione locale di malattia neoplastica e non come localizzazione di malattia linfonodale a distanza.

Pertanto, in questo particolare gruppo di pazienti bisogna differenziare quelli suscettibili di intervento chirurgico da quelli marginalmente operabili o del tutto inoperabili. Nei pazienti non resecabili, comunque, il trattamento di elezione non differisce dalla chemio-radioterapia concomitante comune agli stadi avanzati del carcinoma del polmone non a piccole cellule (NSCLC).

Il classico approccio per il trattamento curativo del tumore di Pancoast è stato per molti anni la radioterapia di induzione seguita dalla resezione chirurgica proposta nel 1961 da Shaw et al [9]. Nonostante la chirurgia, purtroppo, le resezioni curative R0 erano solo il 50% nelle varie casistiche e le sopravvivenze complessive a lungo termine circa il 30%.

Alternative a questo tipo di trattamento sono la radioterapia da sola e la chemio-radioterapia preoperatoria seguita o no da resezione chirurgica.

Il trattamento con la sola radioterapia ha fatto registrare una buona risposta palliativa al dolore in



circa il 75% dei pazienti [10] sebbene il tasso di sopravvivenza a lungo termine nei pazienti trattati con questa metodica sia inferiore al 5% [11]. Fra gli studi [11-14] che hanno incluso pazienti con la migliore possibilità di cura, la mediana di sopravvivenza è stata di 16 mesi mentre la sopravvivenza a 5 anni è stata del 20% (range, 15%-23%).

Il trattamento con radioterapia di induzione seguita da chirurgia è risultato in una sopravvivenza mediana di 22 mesi ed una sopravvivenza a 5 anni del 27% [11]. In questi studi però circa un terzo dei pazienti presentava una resezione incompleta (R1 o R2) e in circa un terzo dei casi si trattava di resezioni limitate [11]. Un'analisi retrospettiva [1] ha rilevato come una resezione completa con margini negativi (R0) ed una resezione includente almeno una lobectomia rappresentano due fattori prognostici positivi sulla sopravvivenza mentre la presenza di adenopatie N2 o N3 rappresenta un fattore prognostico negativo [11].

Pazienti con interessamento vertebrale o dei vasi succlavi per lungo tempo non sono stati considerati reseccabili. L'avvento di nuovi approcci chirurgici [15-18] ha portato a dei soddisfacenti risultati di sopravvivenza a lungo termine.

A causa della sua rara frequenza, non esistono studi randomizzati nel trattamento dei tumori di Pancoast.

Recentemente, due studi prospettici sono stati riportati da Rusch [19] e Kunitoh [20] sull'uso della radio-chemioterapia di induzione seguita da resezione chirurgica. Entrambi gli studi hanno utilizzato un regime radioterapico di 45 Gy concomitante con due cicli di cisplatino ed etoposide. Nello studio Nord Americano (Southwest Oncologic Group -INT 0160) [19] 88 dei 110 pazienti arruolati da 76 chirurghi hanno ricevuto il trattamento chemio-radioterapico seguito da chirurgia ed in questo gruppo 32 (36%) pazienti su 88 hanno ricevuto una risposta completa. La sopravvivenza globale a 5 anni è stata del 44% e la recidiva loco regionale del 9%.

Lo studio giapponese [20] che ha arruolato 76 pazienti in 19 istituzioni, ha riportato una risposta patologica del 21% (12/57 pazienti) con una sopravvivenza globale a 5 anni del 56% ed un tasso di recidiva locale del 12%.

In uno studio condotto su 77 pazienti non sottoposti a chirurgia, 45 hanno ricevuto sola radioterapia e 32 la combinazione di chemio-radioterapia. Nel gruppo sottoposto a sola radioterapia la sopravvivenza a 5 anni è stata del 9% e il controllo locale del 51% a differenza del 36% e 63% rispettivamente riscontrate nel gruppo sottoposto al trattamento combinato [21].

La dose di radioterapia è risultata essere un fattore prognostico importante con 66 Gy la dose al di sotto della quale la sopravvivenza a 5 anni era solo del 7% versus il 33% riportato con dosi più elevate [22].

Nei pazienti non suscettibili di intervento chirurgico, la radio-chemioterapia concomitante è raccomandata al pari del trattamento impiegato per lo stadio localmente avanzato di NSCLC, eventualmente iperfrazionata per raggiungere dosi elevate senza importanti tossicità al plesso brachiale (struttura "late" pertanto sensibile alle alte dosi/frazione) con almeno 69.6 Gy/1.2 Gy fr. bi-giornaliera.

Per la sede (apice polmonare) il movimento respiratorio è abbastanza limitato ed il suo controllo ("gating", respiro controllato spirometricamente, sincronizzazione etc.) generalmente non è di eccezionale utilità, mentre più vantaggiosa, anche per il risparmio del plesso brachiale potrebbe essere la IMRT.



## RACCOMANDAZIONI

- *Per i pazienti con tumore di Pancoast candidati a resezione curativa si raccomanda una stadiazione mediastinica ed il completamento della stadiazione clinica extratoracica.*

**LIVELLO DI EVIDENZA IIB**  
**GRADO DI RACCOMANDAZIONE C**

- *Per i pazienti con tumore di Pancoast candidati a resezione curativa e buon performance status si raccomanda un trattamento chemio-radioterapico concomitante di induzione, con dosi di radioterapia non superiori ai 45 Gy, seguito da resezione chirurgica.*

**LIVELLO DI EVIDENZA IIA**  
**GRADO DI RACCOMANDAZIONE B**

- *Per i pazienti con tumore di Pancoast sottoposti a resezione curativa incompleta (R1 o R2), dopo terapia di induzione chemio-radioterapica, non si raccomanda un trattamento radioterapico adiuvante per l'assenza di evidenza di prolungamento della sopravvivenza.*

**LIVELLO DI EVIDENZA IIB**  
**GRADO DI RACCOMANDAZIONE C**

- *Per i pazienti con tumore di Pancoast non metastatico e non resecabile e con un buon performance status si raccomanda un trattamento chemio-radioterapico concomitante definitivo con dosi di radioterapia di 60-70 Gy.*

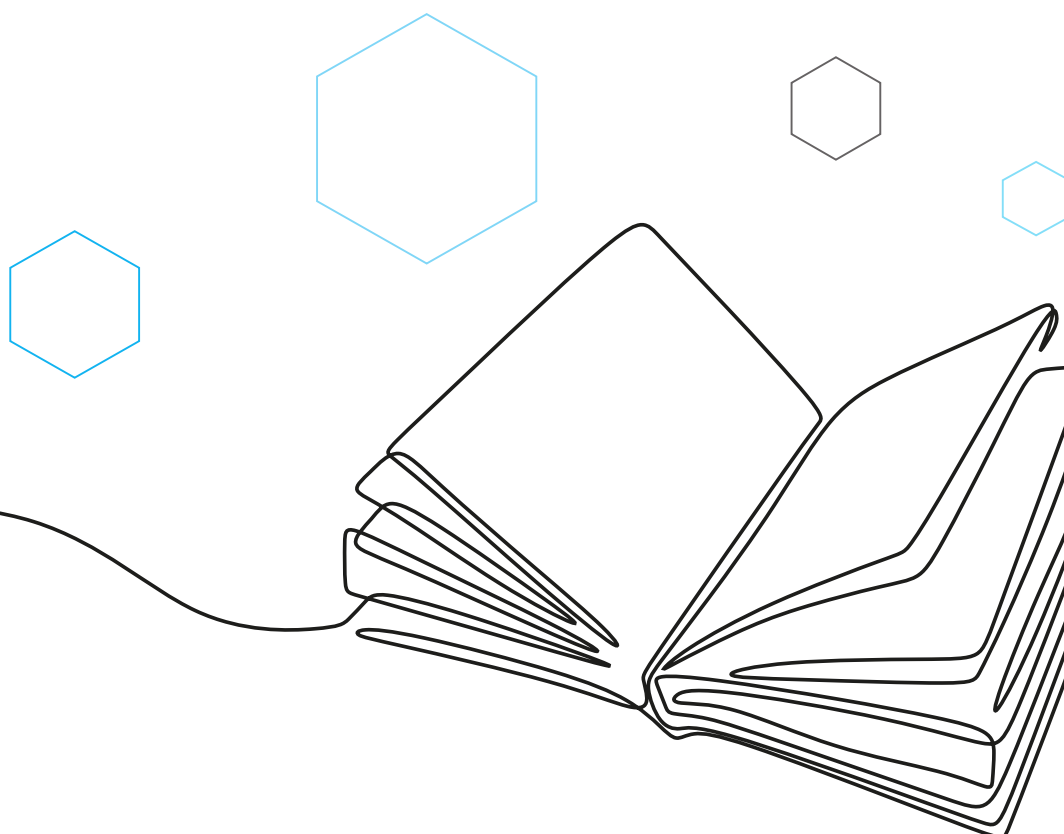
**LIVELLO DI EVIDENZA IIB**  
**GRADO DI RACCOMANDAZIONE C**

## BIBLIOGRAFIA

1. Ginsberg RJ, Martini N, Zaman M, et al. Influence of surgical resection and brachytherapy in the management of superior sulcus tumor. *Ann Thorac Surg* 1994; 57:1440-1444.
2. Simon GR, Wagner H. Small cell lung cancer. *Chest* 2003; 123(suppl):259S-271S.
3. Pancoast H. Importance of careful roentgen-ray investigation of apical chest tumors. *JAMA* 1924; 83:1407-1411.
4. Pancoast H. Superior pulmonary sulcus tumor: tumor characterized by pain, Horner's syndrome, destruction of bone and atrophy of hand muscle. *JAMA* 1932; 99:1391-1396.
5. Arcasoy SM, Jett JR. Superior pulmonary sulcus tumor and Pancoast's syndrome. *N Engl J Med* 1957; 337:1370-1376.
6. Stanford W, Barnes RP, Tucker AR. Influence of staging in superior sulcus (Pancoast) tumors of the lung. *Ann Thorac Surg* 1980; 29:406-409.
7. Rusch VW, Parekh KR, Leon L, et al. Factors determining outcome after surgical resection of T3 and T4 lung cancers of the superior sulcus. *J Thorac Cardiovasc Surg* 2000; 119:1147-1153.



10. Van Houtte P, MacLennan I, Poulter C, et al. External radiation in the management of superior sulcus tumor. *Cancer* 1984; 54:223-227.
11. Detterbeck FC, Jones DR, Rosenman JG. Pancoast tumors. In: Detterbeck FC, Rivera MP, Socinski MA, et al, eds. *Diagnosis and treatment of lung cancer: an evidence-based guide for the practicing clinician*. Philadelphia, PA: WB Saunders, 2001; pg 233-243.
12. Ahmad K, Fayos JV, Kirsh MM. Apical lung carcinoma. *Cancer* 1984; 54:913-917.
13. Komaki R, Roth J, Cox JD, et al. Superior sulcus tumors: results of irradiation of 36 patients. *Cancer* 1981; 48:1563-1568.
14. Millar J, Ball D, Worotniuk V, et al. Radiation treatment of superior sulcus lung carcinoma. *Australas Radiol* 1996; 40:55-60.
15. Gandhi S, Walsh GL, Komaki R, et al. A multidisciplinary surgical approach to superior sulcus tumors with vertebral invasion. *Ann Thorac Surg* 1999; 68:1778-1785.
16. Dartevelle P, Chapelier AR, Macchiarini P, et al. Anterior transcervical-thoracic approach for radical resection of lung tumors invading the thoracic inlet. *J Thoracic Cardiovasc Surg* 1993; 105:1025-1034.
17. Spaggiari L. Anterior approach versus posterior approach in apical chest tumor: surgeon's choice or oncological need? *Ann Thorac Surg* 2003; 75:633-634.
18. Grunenwald D, Spaggiari L. Transmanubrial osteomuscular sparing approach for apical chest tumors. *Ann Thorac Surg* 1997; 63:563-566.
19. Rusch VW, Giroux DJ, Kraut MJ, et al. Induction chemoradiation and surgical resection for superior sulcus non-small cell lung carcinomas: long term results of Southwest Oncology Group trial 9416 (intergroup trial 0160). *J Clin Oncol* 2007; 25:313-318.
20. Kunitoh H, Kato H, Tsuboi M, et al. Phase II trial of preoperative chemoradiotherapy followed by surgical resection in patients with superior sulcus non-small cell cancers: report of Japan Clinical Oncology Group Trial 9806. *J Clin Oncol* 2008; 26:644-649.
21. Lee JS, Komaki R, Fossella FV, et al. A pilot trial of hyperfractionated thoracic radiotherapy with concurrent cisplatin and oral etoposide for locally advanced inoperable non-small-cell lung cancer: a 5-year follow-up report. *Int J Radiat Oncol Biol Phys* 1998; 42:479-486.
22. Komaki R, Perkins P, Allen P, et al. Multidisciplinary approach for the management of superior sulcus tumors. *Proc Am Soc Clin Oncol* 1998; 17:491.







## OLIGOMETASTASI CEREBRALE

Ad oggi, non sono noti studi prospettici che valutino l'impiego della radioterapia a scopo curativo in pazienti affetti da carcinoma del polmone non a piccole cellule (NSCLC) potenzialmente operabile ma con la presenza di una metastasi cerebrale unica sincrona. Alcuni studi retrospettivi hanno riportato dati interessanti con il doppio intervento chirurgico (primitivo polmonare e metastasi cerebrale) con prognosi relativamente migliore rispetto agli altri pazienti con stadio avanzato riportando sopravvivenze a 5 anni del 10-20% [1, 2].

Un paziente con singola metastasi encefalica dovrebbe essere selezionato per un trattamento curativo solo dopo aver accertato l'assenza di ulteriori lesioni secondarie. Ed appare ragionevole che nel paziente candidato al trattamento della metastasi encefalica la lesione primitiva polmonare dovrebbe essere potenzialmente resecabile. Ed appare altrettanto ragionevole che pazienti con interessamento linfonodale N2 o N3 non dovrebbero essere presi in considerazione per il doppio trattamento chirurgico [3].

Il razionale del fatto che l'intervento neurochirurgico debba precedere quello polmonare si basa sul fatto che va trattata dapprima la lesione che può determinare con più rapidità il presentarsi di sintomatologia e il peggiorarsi delle condizioni cliniche del paziente. Anche il timing (tempo intercorso tra neurochirurgia e chirurgia polmonare) è variabile in letteratura [1, 2, 4-6] (**Tabella 1**).

**TABELLA 1.** Tempo intercorso tra neurochirurgia e chirurgia polmonare

Autore	N. pz	Mediana giorni	Range giorni
Mussi, 1996 [4]	15	30	nr
Granone, 2001 [5]	20	nr	29-60
Bonnette, 2001 [1]	103		<30 - 120
	36		<30
	36	46.2	31-60
	22		61-90
	9		91-120
Billing, 2001 [2]	28	14	4-840
Getman, 2004 [6]	16	27.5	8-110

N. pz: numero pazienti; nr: non riportato

Un recente studio retrospettivo su 42 pazienti affetti da singola metastasi cerebrale sincrona a NSCLC, ha dimostrato l'efficacia della radiochirurgia della lesione cerebrale associata a terapia locale curativa rappresentata in circa il 50% dei casi da chemio-radioterapia. Nei pazienti sottoposti a terapia su primitivo polmonare a scopo curativo la sopravvivenza mediana è stata doppia (26 versus 13 mesi) rispetto ai pazienti sottoposti a terapia palliativa. Comunque gli interessanti dati



di sopravvivenza mediana di 18 mesi e a 5 anni del 21% (tutti pazienti con KPS > 90 e trattati ad intento curativo anche a livello toracico) rende ragione ai tentativi di cure più aggressive in questa particolare tipologia di pazienti. Altro fattore prognostico importante si è rivelato lo stadio di malattia a livello toracico [7].

I trattamenti considerati in questo tipo di pazienti a livello cerebrale possono essere: la chirurgia (senza o con radioterapia postoperatoria), la radiochirurgia (radioterapia stereotassica eseguita in unica frazione - SRS), la radioterapia stereotassica (RT di estrema precisione generalmente ipofrazionata - FSRS) la pan-irradiazione encefalica (WBRT) o l'associazione SRS seguita da WBRT e viceversa.

Nei casi di metastasi singola e tumore polmonare operabile la chirurgia trova indicazione quando la lesione encefalica è facilmente aggredibile chirurgicamente, completamente resecabile senza possibili deficit post-operatori, anche di dimensioni superiori ai 3 cm (limite massimo considerato per terapia con SRS), o causa di importanti sintomi neurologici come per le localizzazioni cerebellari o in prossimità del III ventricolo con idrocefalo secondario. In alcune casistiche la radioterapia panencefalica post-operatoria sembra aumentare il controllo locale e la sopravvivenza. In un piccolo studio randomizzato è stato evidenziato un incremento significativo del controllo locale nei pazienti che si sottoponevano a WBRT postoperatoria e un modesto incremento della sopravvivenza 12 versus 10.8 mesi, con riduzione delle morti neurologiche [8]. Altri 3 studi [9-11] invece confrontavano la radioterapia panencefalica con o senza la chirurgia dimostrando un modesto incremento della sopravvivenza per l'approccio bimodale, significativo in 2 studi, concludendo che la radioterapia postoperatoria riduce le recidive intracraniche ma incide poco sulla sopravvivenza.

La SRS ha il vantaggio di poter trattare lesioni anche inaccessibili alla chirurgia, eventualmente anche più di una, ed è efficace anche nelle forme più radio resistenti. La SRS è correlata a complicanze gravi in misura estremamente limitata (circa 4%) e con un controllo locale comparabile, negli studi retrospettivi, con quelli chirurgici cioè intorno all'85-96% [12]. La SRS non è indicata in caso di singola metastasi di dimensioni superiori ai 3 cm, più di 3 metastasi, localizzazione in prossimità del chiasma o del tronco cerebrale (ove va preferita la FSRS). La dose oggi più utilizzata sulla scorta delle indicazioni della letteratura è 18 Gy. Non vi sono rilievi nella letteratura che dimostrano la maggior efficacia di altre apparecchiature dedicate per radioterapia stereotassica come "gamma-knife" o "cyber-knife" rispetto agli acceleratori convenzionali opportunamente adattati nel trattamento delle metastasi cerebrali.

Chiaramente in caso di utilizzo della radioterapia e non della asportazione chirurgica della metastasi cerebrale unica non va presa in considerazione la strategia della successiva resezione polmonare.

Pochi studi randomizzati di fase III [13, 14] hanno tentato di valutare il ruolo della WBRT e della SRS in combinazione. L'RTOG 95-08 [13] è il più importante di tali studi ed ha arruolato più di 320 pazienti affetti da metastasi cerebrali in numero non superiore a 3, nessuna di diametro maggiore di 4 cm. Tutti gli studi hanno dimostrato un incremento del controllo locale a seguito del "boost" con radiochirurgia senza incrementare la sopravvivenza. Il JROSG-99-1 [14] ha valutato il valore adiuvante della WBRT alla SRS, su 132 pazienti randomizzati a SRS + WBRT. Il controllo locale cerebrale ed a distanza intracranico erano incrementati con la WBRT, ma senza differenze nella sopravvivenza né erano attentamente valutate le tossicità neurocognitive dell'associazione. Comunque da tale studio l'omissione della WBRT causava un peggioramento delle capacità neurocognitive dei pazienti per progressione di malattia.

Uno studio randomizzato [15], in pazienti affetti da 1 a 3 metastasi cerebrali e trattati con SRS (24 Gy fino a 2 cm, 18 da 2 a 3 cm, 15 da 3 a 4 cm) e WBRT (30 Gy in frazioni da 2.5 Gy) utilizzata in adiuvante o riservata alle ricadute, ha dimostrato per i pazienti trattati con terapia combinata un



peggioramento delle capacità cognitive a 4 mesi (in 7 pazienti su 11 pazienti contro solo 4 su 20 del gruppo di sola SRS) e una maggiore percentuale di recidiva cerebrale di malattia, inducendo ad una precoce chiusura dello studio. In effetti gli autori suggeriscono di riservare la WBRT solo alla ricaduta cerebrale, consigliando altresì un follow-up serrato in questi pazienti perché in 19 su 21 la comparsa di metastasi cerebrali era asintomatica.

## RACCOMANDAZIONI

- *Nei pazienti affetti da NSCLC con malattia primitiva operabile e con metastasi cerebrale unica sincrona, la chirurgia encefalica è indicata in caso di lesione facilmente aggredibile in area "mota", di dimensioni anche superiori ai 3 cm, in presenza di importanti sintomi neurologici come per le localizzazioni cerebellari o in prossimità del III ventricolo con idrocefalo secondario.*

**LIVELLO DI EVIDENZA IA**

**GRADO DI RACCOMANDAZIONE A**

- *Per i pazienti affetti da NSCLC e metastasi cerebrale unica da NSCLC l'interessamento linfonodale mediastinico N2-N3, oltre che la presenza di malattia metastatica, rappresenta una controindicazione ad una strategia di doppio intervento chirurgico di asportazione della metastasi cerebrale seguita da resezione polmonare.*

**LIVELLO DI EVIDENZA IIB**

**GRADO DI RACCOMANDAZIONE C**

- *Nei pazienti affetti da NSCLC con malattia primitiva operabile e con metastasi cerebrale unica sincrona, non vi è evidenza di risultati differenti fra asportazione chirurgica e SRS della lesione cerebrale.*

**LIVELLO DI EVIDENZA IA**

**GRADO DI RACCOMANDAZIONE A**

- *Nei pazienti affetti da NSCLC con malattia primitiva operabile e con metastasi cerebrale unica sincrona, la SRS è indicata alla dose di 18 Gy nelle lesioni difficilmente accessibili alla chirurgia, di dimensioni non superiori ai 3-3.5 cm, preferenzialmente lontane dal chiasma ottico e dal mesencefalo.*

**LIVELLO DI EVIDENZA IA**

**GRADO DI RACCOMANDAZIONE A**

- *Nei pazienti affetti da NSCLC con malattia primitiva operabile e con metastasi cerebrale unica sincrona, non vi è chiara evidenza che l'utilizzo della WBRT dopo chirurgia o dopo SRS migliori il controllo locale mentre induce un incremento della neurotossicità.*

**LIVELLO DI EVIDENZA IIB**

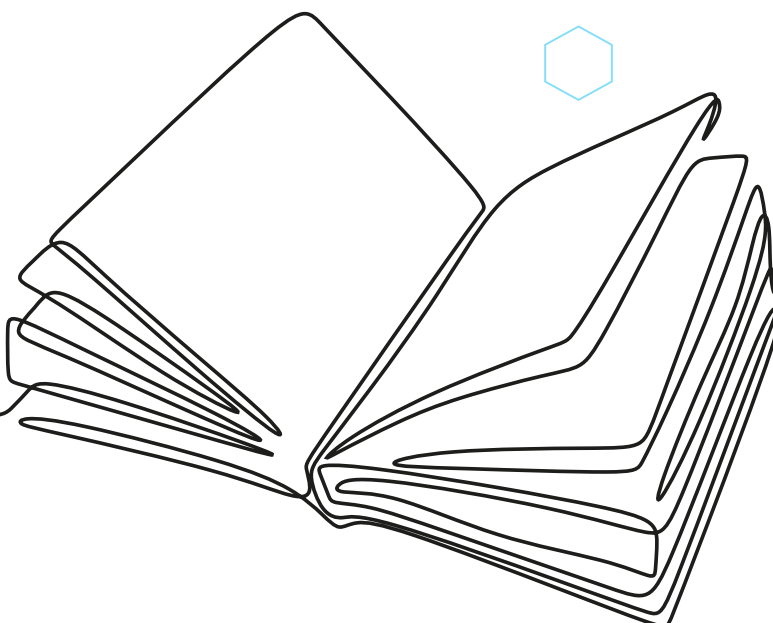
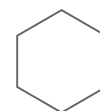
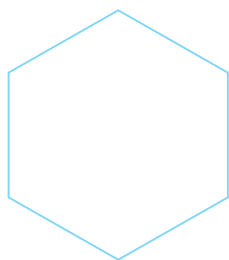
**GRADO DI RACCOMANDAZIONE B**



## BIBLIOGRAFIA

---

1. Bonnette P, Puyo P, Gabriel C, et al. Surgical management of non-small cell lung cancer with synchronous brain metastases. *Chest* 2001; 119:1469-1475.
2. Billing PS, Miller DL, Allen MS, et al. Surgical treatment of primary lung cancer with synchronous brain metastases. *J Thorac Cardiovasc Surg* 2001; 122:548-553.
3. Detterbeck FC, Bleiweis MS, Ewend MG. Surgical treatment of stage IV non-small cell lung cancer. In: Detterbeck FC, Rivera MP, Socinski MA, et al, eds. *Diagnosis and treatment of lung cancer: an evidence-based guide for the practicing clinician*. Philadelphia, PA: WB Saunders, 2001; pg 326-338.
4. Mussi A, Pistolesi M, Lucchi M, et al. Resection of single brain metastasis in non-small cell lung cancer: prognostic factors. *J Thorac Cardiovasc Surg* 1996; 112:146-153.
5. Granone P, Margaritora S, D'Andrilli A, et al. Non-small cell lung cancer with single brain metastasis: the role of surgical treatment. *Eur J Cardiothorac Surg* 2001; 20:361-366.
6. Getman V, Devyatko E, Dunkler D, et al. Prognosis of patients with non-small cell lung cancer with isolated brain metastases undergoing combined surgical treatment. *Eur J Cardiothorac Surg* 2004; 25:1107-1113.
7. Flannery T, Suntharalingam M. Long-term survival in patients with synchronous, solitary brain metastasis from non-small-cell lung cancer treated with radiosurgery. *Int J Radiat Oncol Biol Phys* 2008; 72:19-23.
8. Patchell RA, Tibbs PA, Walsh JW, et al. A randomized trial of surgery in the treatment of single metastases to the brain. *N Engl J Med* 1990; 322:494-500.
9. Patchell RA, Tibbs PA, Regine WF, et al. Postoperative radiotherapy in the treatment of single metastases to the brain: a randomized trial. *JAMA* 1998; 280:1485-1489.
10. Noordijk EM, Vecht CJ, Haaxma-Reiche H, et al. The choice of treatment of single brain metastasis should be based on extracranial tumor activity and age. *Int J Radiat Oncol Biol Phys* 1994; 29:711-717.
11. Mintz AH, Kestle J, Rathbone MP, et al. A randomized trial to assess the efficacy of surgery in addition to radiotherapy in patients with a single cerebral metastasis. *Cancer* 1996; 78:1470-1476.
12. Gaspar L, Scott C, Rottman M, et al. Recursive partitioning analysis (RPA) of prognostic factors in three Radiation Therapy Oncology (RTOG) brain metastasis trials. *Int J Radiat Oncol Biol Phys* 1997; 37:745-751.
13. Andrews DW, Scott CB, Sperduto PW, et al. Whole brain radiation therapy with or without stereotactic radiosurgery boost for patients with one to three brain metastases: phase III results of the RTOG 9508 randomised trial. *Lancet* 2004; 363:1665-1672.
14. Aoyama H, Shirato H, Tago M, et al. Stereotactic radiosurgery plus whole-brain radiation therapy vs stereotactic radiosurgery alone for treatment of brain metastases: a randomized controlled trial. *JAMA* 2006; 295:2483-2491.
15. Chang EL, Wefel JS, Hess KR, et al. Neurocognition in patients with brain metastases treated with radiosurgery or radiosurgery plus whole-brain irradiation: a randomised controlled trial. *Lancet Oncol* 2009; 2009;10:1037-1044.





## OLIGOMETASTASI SURRENALICA

Il tumore del polmone non a piccole cellule (NSCLC) metastatizza ai surreni nel 30% dei casi mentre nel 10% la metastasi surrenalica è sincrona alla diagnosi di NSCLC.

Nella letteratura scientifica sono riportati vari casi relativi al trattamento chirurgico delle metastasi surrenali da NSCLC [1-4]. La sopravvivenza globale per tali pazienti è stata tra il 10% ed il 23%. La sopravvivenza dopo resezione polmonare e della metastasi surrenalica sembra essere buona soprattutto in pazienti privi di metastasi linfonodali [1, 3]. Altri fattori quali la presentazione sincrona o metacrona, la localizzazione omolaterale o controlaterale, non sembrano influire sulla sopravvivenza [1-4]. Esiste eterogeneità di trattamento nelle varie esperienze (la maggior parte con numero di casi inferiore a 10 pazienti) con, in un caso, chemioterapia di induzione [5] seguita da chirurgia polmonare e surrenalica. Anche il tempo intercorso tra i due interventi è variabile in letteratura [2, 6] (**Tabella 1**). Storicamente, in questo tipo di pazienti la radioterapia ha avuto un ruolo esclusivamente nella palliazione. Attualmente la radioterapia stereotassica [7] viene frequentemente impiegata nel trattamento di questi pazienti con elevata efficacia nel controllo locale di malattia, elevata efficacia nel controllo dei sintomi, scarsi effetti collaterali ma con sopravvivenze complessive non soddisfacenti per la frequente progressione a distanza di malattia.

**TABELLA 1.** Timing dei due interventi di chirurgia surrenalica e polmonare

Autore	N. pz	Timing
Porte, 2001 [2]	22	intervento sincrono (in 12 pz) dopo chirurgia polmonare (in 6 pz) prima della chirurgia polmonare (in 4 pz)
Mercier, 2005 [6]	6	surrenectomia dopo chirurgia polmonare

## RACCOMANDAZIONI

- *Per pazienti affetti da NSCLC con isolata metastasi surrenalica che sono considerati per un intento chirurgico curativo si raccomanda di eseguire una stadiazione mediastinica ed extratoracica. L'interessamento linfonodale N2-N3 o la presenza di malattia metastatica rappresentano una controindicazione all'intervento chirurgico resettivo.*

**LIVELLO DI EVIDENZA IIB**  
**GRADO DI RACCOMANDAZIONE C**

- *Per pazienti con assenza di ulteriori localizzazioni neoplastiche e con un NSCLC reseccabile NO-1, la resezione del tumore primitivo e della metastasi surrenalica è raccomandata.*

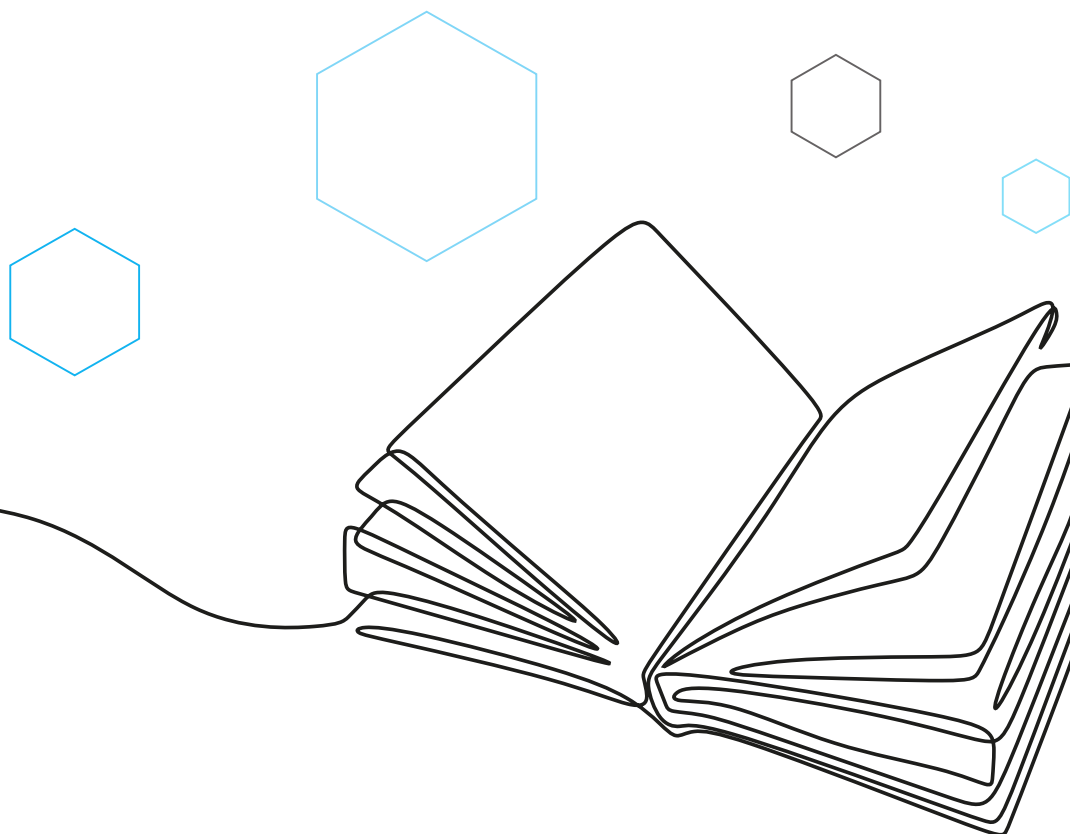
**LIVELLO DI EVIDENZA IIB**  
**GRADO DI RACCOMANDAZIONE C**



## BIBLIOGRAFIA

---

1. *Detterbeck FC, Bleiweis MS, Ewend MG. Surgical treatment of stage IV non-small cell lung cancer. In: Detterbeck FC, Rivera MP, Socinski MA, et al, eds. Diagnosis and treatment of lung cancer: an evidence-based guide for the practicing clinician. Philadelphia, PA: WB Saunders, 2001; pg 326-338.*
2. *Porte H, Siat J, Guibert B, et al. Resection of adrenal metastases from non-small cell lung cancer: a multicenter study. Ann Thorac Surg 2001; 71:981-985.*
3. *Pham DT, Dean DA, Detterbeck FC. Adrenalectomy as the new treatment paradigm for solitary adrenal metastasis from lung cancer. Paper presented at: 37th annual meeting of the Society of Thoracic Surgeons; January 30, 2001; New Orleans, LA.*
4. *Tanvetyanon T, Robinson LA, Schell MJ, et al. Outcomes of adrenalectomy for isolated synchronous versus metachronous adrenal metastases in non-small-cell lung cancer: a systematic review and pooled analysis J Clin Oncol 2008; 26:1142-1147.*
5. *Luketich JD, Burt ME. Does resection of adrenal metastases from non-small cell lung cancer improve survival? Ann Thorac Surg 1996 ; 62:1614-1616.*
6. *Mercier O, Fadel E, de Perrot M, et al. Surgical treatment of solitary adrenal metastasis from non-small cell lung cancer. J Thorac Cardiovasc Surg 2005; 130:136-140.*
7. *Chawla S, Chen Y, Katz AW, et al. Stereotactic body radiotherapy for treatment of adrenal metastases. Int J Radiat Oncol Biol Phys 2009; 75:71-75.*







## APPENDICE D: TNM

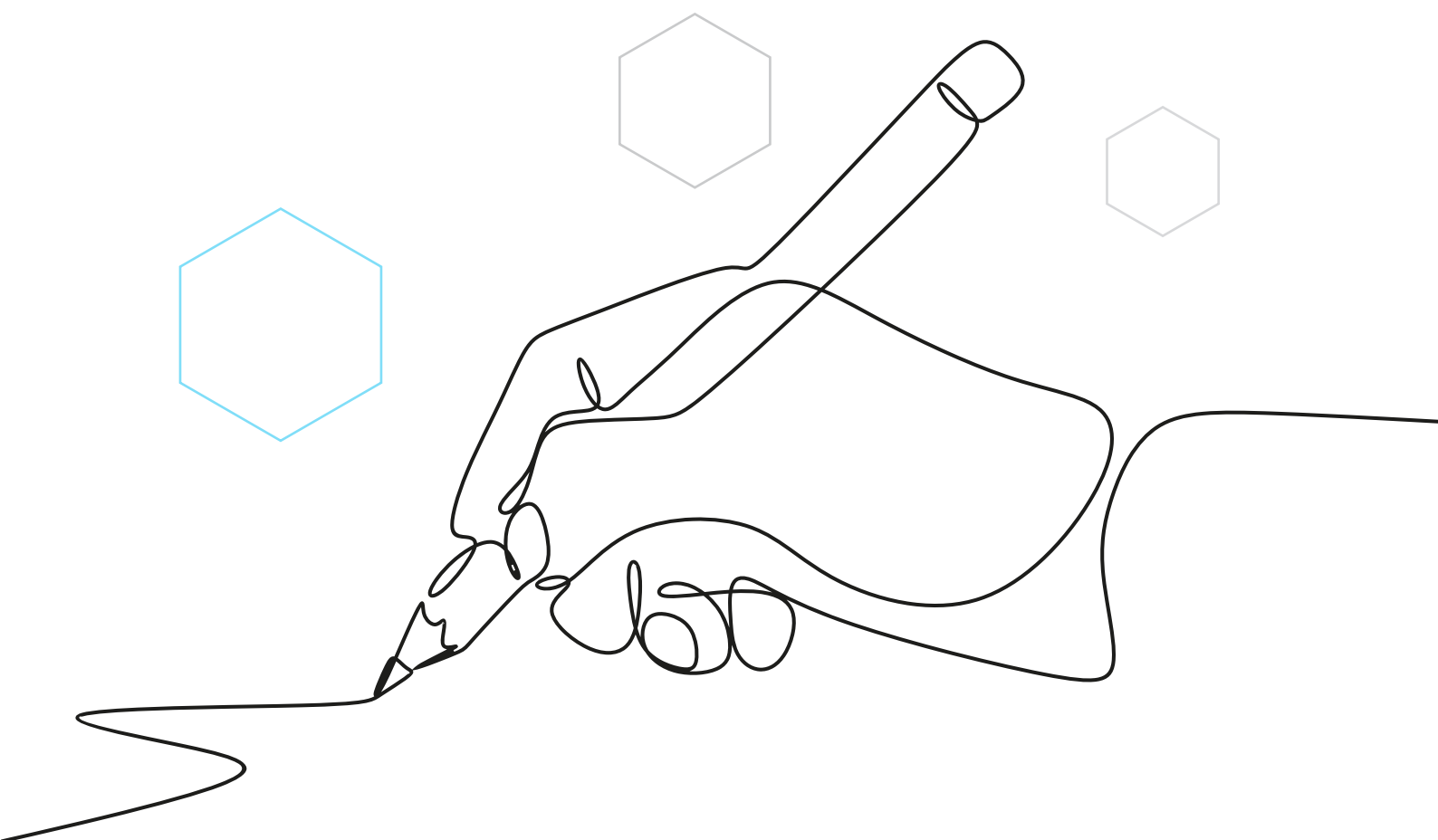
**TABELLA 1.** TNM VIII Edizione [1-3]

Indici	Sottogruppi	Definizione
<b>T</b> <b>Tumore primitivo</b>	T	Tumore primitivo
	TX	Il tumore primitivo non può essere definito, oppure ne è provata l'esistenza per la presenza di cellule tumorali nell'escreato o nel liquido di lavaggio bronchiale, ma non è visualizzato con le tecniche per immagini o con la broncoscopia
	T0	Assenza di evidenza del tumore primitivo
	Tis	Carcinoma in situ
	T1	Tumore di 3 cm o meno nella sua dimensione massima, circondato da polmone o da pleura viscerale, e alla broncoscopia non si rilevano segni di invasione più prossimale del bronco lobare (bronco principale non interessato da malattia)
	T1a(mi)	Adenocarcinoma minimamente invasivo
	T1a	Tumore non superiore a 1 cm nella dimensione maggiore
	T1b	Tumore superiore a 1 cm ma non superiore a 2 cm nella dimensione maggiore
	T1c	Tumore superiore a 2 cm ma non superiore a 3 cm nella dimensione maggiore
	T2	Tumore superiore a 3 centimetri ma non superiore a 5 cm, o tumore con una qualunque delle seguenti caratteristiche: <ul style="list-style-type: none"> <li>• Interessamento del bronco principale indipendentemente dalla distanza dalla carena ma senza coinvolgimento della carena</li> <li>• Invasione della pleura viscerale</li> <li>• Associazione ad atelettasia o polmonite ostruttiva che si estende alla regione ilare, che coinvolge in parte o tutto il polmone</li> </ul>
	T2a	Tumore superiore a 3 cm ma non superiore a 4 cm nel diametro maggiore
	T2b	Tumore superiore a 4 cm ma non superiore a 5 cm nel diametro maggiore
	T3	Tumore superiore a 5 cm ma non superiore a 7 cm nel diametro maggiore o associato a nodulo(i) neoplastici separati nello stesso lobo del tumore primitivo o che invade direttamente una delle seguenti strutture: parete toracica (inclusa la pleura parietale ed i tumori del solco superiore), nervo frenico, pericardio parietale
T4	Tumore superiore a 7 cm nel diametro maggiore o associato a nodulo(i) separato(i) in un lobo ipsilaterale ma differente rispetto al lobo del tumore primitivo o che invade direttamente una delle seguenti strutture: diaframma, mediastino, cuore, grandi vasi, trachea, nervo laringeo ricorrente, esofago, corpo vertebrale, carena	





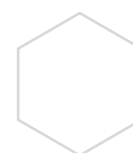
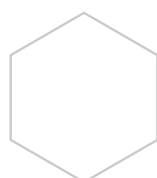
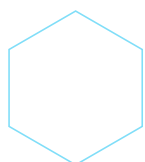
Indici	Sottogruppi	Definizione
<b>N</b> <b>Linfonodi</b> <b>Loco-Regionali</b>	NX	I linfonodi regionali non possono essere valutati
	N0	Assenza di metastasi nei linfonodi regionali
	N1	Metastasi nei linfonodi peribronchiali e/o ilari ipsilaterali e intrapolmonari, incluso il coinvolgimento per estensione diretta
	N2	Metastasi nei linfonodi mediastinici e/o sottocarenali ipsilaterali
	N3	Metastasi nei linfonodi mediastinici controlaterali, ilari controlaterali, scaleni ipsi- o contro-laterali, sovraclaveari
<b>M</b> <b>Metastasi</b> <b>a distanza</b>	M0	Assenza di metastasi a distanza
	M1a	Noduli tumorali in un lobo controlaterale rispetto al tumore primitivo; tumore con noduli pleurici o versamento neoplastico pleurico o pericardico
	M1b	Singola metastasi extratoracica
	M1c	Metastasi a distanza





## RAGGRUPPAMENTO IN STADI VIII EDIZIONE [4]

Stadio	T	N	M
<b>Stadio IA1</b>	T1a(mi)	N0	M0
	T1a	N0	M0
<b>Stadio IA2</b>	T1b	N0	M0
<b>Stadio IA3</b>	T1c	N0	M0
<b>Stadio IB</b>	T2a	N0	M0
<b>Stadio IIA</b>	T2b	N0	M0
<b>Stadio IIB</b>	T1a, b, c	N1	M0
	T2a, b	N1	M0
	T2b	N1	M0
	T3	N0	M0
<b>Stadio IIIA</b>	T1a, b, c	N2	M0
	T2a, b	N2	M0
	T3	N1	M0
	T4	N1	M0
<b>Stadio IIIB</b>	T1a, b, c	N3	M0
	T2a, b	N3	M0
	T3	N2	M0
	T4	N2	M0
<b>Stadio IIIC</b>	T3	N3	M0
	T4	N3	M0
<b>Stadio IVA</b>	Qualunque T	Qualunque N	M1a
	Qualunque T	Qualunque N	M1b
<b>Stadio IVB</b>	Qualunque T	Qualunque N	M1c





## APPENDICE E: LIVELLI E GRADI DI EVIDENZA

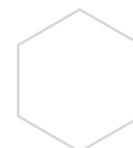
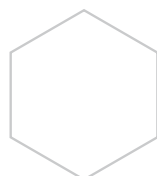
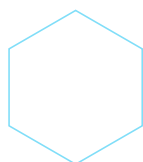
### METODO DI CLASSIFICAZIONE DELLE EVIDENZE E DELLE RACCOMANDAZIONI

LIVELLO DI EVIDENZA	Le informazioni sono...	GRADO DI RACCOMANDAZIONE
<b>Ia</b>	.. derivate da revisioni sistematiche o meta-analisi di TCR	<b>A</b>
<b>Ib</b>	.. derivate da almeno un TCR ben condotto	
<b>IIa</b>	.. derivate da almeno uno studio clinico prospettico di buona qualità	<b>B</b>
<b>IIb</b>	.. derivate da altri tipi di studi prospettici di minor qualità	
<b>III</b>	.. derivate da studi retrospettivi di buona qualità	
<b>IV</b>	.. basate unicamente su opinione di esperti	<b>C</b>

Agency for Health Care Policy and Research 1992  
TRC: Trial Clinico Randomizzato

## BIBLIOGRAFIA

1. Rami-Porta R, Bolejack V, Crowley J, et al. The IASLC Lung Cancer Staging Project: proposals for the revisions of the T descriptors in the forthcoming eighth edition of the TNM classification for Lung Cancer. *J Thorac Oncol.* 2015;10:990-1003.
2. Asamura H, Chansky K, Crowley J, et al. The International Association for the Study of Lung Cancer Lung Cancer Staging Project: proposals for the revisions of the N descriptors in the forthcoming eighth edition of the TNM classification for Lung Cancer. *J Thorac Oncol.* 2015;10:1675-1684.
3. Eberhardt WE, Mitchell A, Crowley J, et al. The IASLC Lung Cancer Staging Project: proposals for the revisions of the M descriptors in the forthcoming eighth edition of the TNM classification for Lung Cancer. *J Thorac Oncol.* 2015;10:1515-22.
4. Goldstraw P, Chansky K, Crowley J, et al. The IASLC Lung Cancer Staging Project: proposals for the revisions of the TNM stage groupings in the forthcoming (eighth) edition of the TNM classification for Lung Cancer. *J Thorac Oncol* 2016;11:39-51.





## PROGETTO EDITORIALE A CURA DI



Scientific Organizing Service

© Copyright SOS Scientific Organizing Service Srl - 2024

Tutti i diritti sono riservati. E' vietata la riproduzione parziale o totale dei contenuti attraverso qualsiasi mezzo, elettronico o meccanico, incluse le fotocopie, la registrazione, la memorizzazione e il successivo utilizzo dei dati, senza l'esplicito consenso scritto di Scientific Organizing Service Srl - Roma.

Progetto grafico a cura di Fabrizio Piersanti

**Aggiornamento ed editing al 10 giugno 2024**



Linee Guida per il trattamento  
dei tumori del polmone e della pleura